Primera reunión del International Pediatric Colorectal Club.

Hamburgo, Alemania, 26 de junio de 1994

Dr. Fernando L. Heinen

Por iniciativa del Dr. Alberto Peña del Schneider Children´s Hospital de New York, y con la colaboración de los Dres. D. Kluth y W. Lambrecht del Departamento de Cirugía Pediátrica de la Universidad de Hamburgo, se realizó la primera reunión internacional del Pediatric Colorectal Club.

Este es un foro de discusión entre expertos en las malformaciones anorrectales y en la patología recto-colónica pediátrica. Se reunió por invitación a cirujanos e investigadores, promoviendo entre ellos la discusión sobre sus resultados terapéuticos, sus opiniones y nuevas propuestas.

Asistieron reconocidos especialistas como los Dres: Alois Schärli (Lucerna), Meier Ruge (Basilea), Rudolf Leuthardt (Muttenz) de Suiza, Prem Puri (Dublin, Irlanda), Risto Rintala (Helsinski, Finlandia), Adrian Bianchi (Manchester, UK), Naomi Iwai (Kyoto) y Jotaro Yokohama (Tokio) del Japón, Irene Oesch (Salzburgo, Austria), Henrick Hedlund (Gotemburgo) y Britt Husberg (Estocolmo) de Suecia, Ratm Langemejer (Rotterdam), C. Baeten y E. Heineman (Maastricht) de Holanda, Gideon Shoshany (Haifa, Israel), Gunther Willital (Munster, Alemania) y varios colaboradores de los nombrados.

El Dr. Peña dirigió las presentaciones y coordinó el debate en un clima de gran cordialidad y rigor académico. El mismo presentó su serie de 799 niños operados por malformaciones anorrectales. Los resultados expuestos en cuanto al control defecatorio y la presencia o no de déficit en la continencia, se encuentran resumidos para cada variedad de malformación, en la Tabla 1.

Se presentaron los resultados obtenidos en una serie de 300 pacientes de la Argentina, los que se exponen en la Tabla 2. Fueron muy similares, por lo que se concluyó que la táctica empleada y el abordaje sagital posterior según la técnica de Peña han mejorado los resultados en los pacientes con buenas condiciones anatómicas y sacro íntegro. Tenemos buenos resultados en las malformaciones bajas, las niñas con fístula vestibular y los varones con fístula uretral bulbar. En tanto que para aquellos niños con displasia sacra, periné hipoplásico y malformaciones altas como las fístulas al cuello vesical, a la uretra prostática y las cloacas con más de 3 cm. de canal común, los resultados no son aún satisfactorios en términos de la continencia (ver Tablas 1 y 2).

Fístula:	Perineal	Vestibular	Bulbar	Prostática	Vesical
Total	54	88	98	80	40
Evaluados	11	33	44	44	18
DV	11 (100%)	30 (91%)	34 (77,5%)	29 (66%)	2 (11%)
E	0	6/30 (20%)	19/34 (56%)	16/29 (55%)	1/2 (50%)
Min.	0	4	13	8	0
Mod.	0	2	5	7	1
Sev.	0	0	1	1	0

Cloacas (Total 109 y 29 casos evaluados, abril 1994)

Canal común	DV	S/E	S/C
Menor de 3 cm	9/11	5/9 (56%)	10/11
Mayor de 3 cm	13/18	3/13 (23%)	9/18

Tabla 1: *resultados en las anomalías más frecuentes (sobre 799 casos, abril de 1994) Dr. A. Peña (New York).* ***DV:*** *defecación voluntaria,* ***E:*** *ensuciamiento,* ***S/E:*** *sin ensuciamiento,* ***S/C:*** *sin constipación.*

Fístula:	Vestibular	U. Bulbar	U. Prostática	Cuello Vesical
Total de casos	70	21	33	5
Evaluados	31	10	16	2
DV	29 (95%)	9 (90%)	10 (63%)	1
Ensuciamiento	-	3	7	1
Esporádico	-	2	5	-
Frecuente	-	1	2	1
S/DV (Incontinencia)	2 (a)	1	6	1
Constipación	33%	30%	30%	-

Tabla 2: *resultados en anomalías anorrectales (sobre 300 casos, junio de 1994), Dr. Fernando L. Heinen (Buenos Aires).* ***DV:*** *defecación voluntaria, (a): ambos pacientes con displasia sacra.*

El Dr. Peña propuso una forma de cuantificar la malformación sacra mediante un cociente (ratio) cuyos valores normales en la Rx. de frente y de perfil se exponen en la Figura 1. Esto permite comparar los defectos del sacro con mayor precisión ya que es a veces difícil contar los segmentos sacrocoxígeos y la valoración radiológica es aveces demasiado subjetiva. Pacientes con un cociente de 0.5 tienen un mejor sacro que aquellos con 0.1 -0.2.

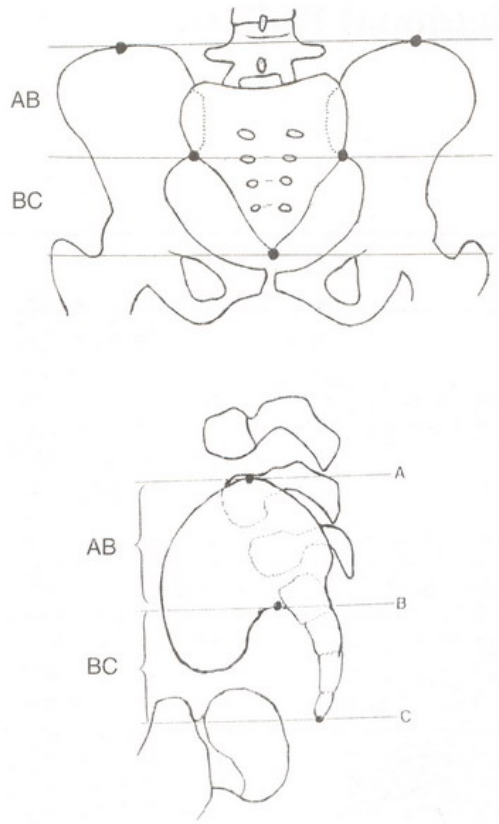

Fig. 1: cociente sacro = BC/AB = 0.7

El Dr. J. Yokohama presentó un video sobre su técnica de descenso rectal por vía abdomino sacroperineal con respeto del esfínter interno, para el tratamiento del ano imperforado con fístula rectouretral. Se sucedió una interesante controversia con quienes opinaron que no se lograba efectivamente respetar el esfínter interno con la técnica propuesta.

El Dr. Rintala presentó la evaluación clínica y manométrica alejada (3 a 10 años) de 46 pacientes operados por abordaje sagital posterior con preservación del área rectal terminal. Encontró una correlación entre un buen resultado funcional y la presencia de una zona de alta presión en el canal anal, en aquellos pacientes operados con preservación del esfínter interno. La ausencia de esta zona de alta presión junto con la displasia del sacro y la presencia de constipación, se asociaron con peores resultados funcionales.

El Dr. Leuthardt presentó una interesante serie de imágenes tridimensionales de los órganos pelvianos y del aparato esfinteriano obtenidas por resonancia nuclear magnética y reconstrucción utilizando un potente software. Esta técnica permite observar la anatomía con gran claridad y detalle.

El Dr. Bianchi insistió sobre su preferecia en la reconstrucción neonatal sin colostomía, tanto en las malformaciones anorrectales como en los pacientes con aganglionosis colónica. El criterio sostenido es que una más precoz reconstrucción anatómica mejora la función futura.

El Dr. Meier Ruge, quién publicara en 1971 los primeros trabajos sobre tinción inmunohistoquímica para Acetilcolinesterasa junto con el Dr. Schärli, abundaron en el tema de la Displasia Neuronal Intestinal (DNI).

Esta malformación en la inervación intestinal consiste en la hiperplasia del plexo submucoso y mientérico, con formación de ganglios más grandes con más de 6 células cada uno, que se tiñen fuertemente para acetilcolinesterasa, y la presencia de células ganglionares inmaduras en la lámina propia. El segmento intestinal afectado por DNI es hipoperistáltico, espástico y obstructivo, sufriendo su cubierta mucosa erosiones y exudación con pérdida protéica.

El Dr. Schärli separó los pacientes con DNI en tipos A y B, con una presentación clínica, un pronóstico y un tratamiento muy diferentes entre ambos. En el tipo A de DNI, llamada disgenética, la aparición clínica es temprana, requiriendo frecuentemente alimentación parenteral y la resección quirúrgica con descenso colónico en el 70% de los casos. El Tipo B sería de presentación clínica más tardía, aún en la edad adulta , y caracterizado por constipación que casi siempre responde al tratamiento médico.

Estudios realizados en el recto terminal de niños con ano imperforado, mostraron en un alto porcentaje anomalías de los plexos mientéricos similares a la DNI e hipoganglionosis entre las capas musculares circular y longitudinal del recto. Esto tendría su expresión en los trastornos de la motilidad colónica que se observan en los pacientes operados por ano imperforado.

El Dr. Meier Ruge explicó su concepto de "Disganglionosis". En una serie de 358 pacientes : el 53% tenían Aganglionosis, el 41% DNI, el 2% Aganglionosis y DNI asociadas, y un 4% Hipoganglionosis.

También demosró cómo, en un mismo paciente, el estudio histológico podía mostrar áreas de DNI, Hipoganglionosis y Aganglionosis. Refirió que ya no es posible pretender un diagnóstico histológico sólo basado en tinciones de Hematoxilina Eosina y Acetilcolinesterasa, sino que se requieren técnicas como el PGP 9,5 y otras, para poder diferenciar las Disganglionosis. Estos conceptos dejaron en el auditorio la sensación que en lo concerniente al megacolon congénito y a los trastornos de la motilidad intestinal, es mucho aún lo que resta clarificar.

El Dr. Peña en este aspecto presentó un trabajo llamado Displasia neuronal Intestinal : Mito o realidad ?. Se trata de una revisión muy completa de la bibliografía mayoritariamente europea sobre la DNI (25 publicaciones y un total de 322 pacientes). Destacó

que luego de esta revisión llama la atención la falta de criterios claros para el diagnóstico histológico, la carencia de un descripción clínica precisa , sin una correlación histológica, y la falta de criterios uniformes para tratamiento en la mayoría de los trabajos revisados. Concluyó que la DNI, asociada o no a la aganglionosis colónica, es aún una entidad de interés sólo para los investigadores. Debemos aún esperar una descripción más estricta y sistemática de esta entidad antes de su incorporación dentro de los diagnósticos diferenciales en la enfermedad de Hirschsprung.

Se planteó la conveniencia de aplicar los estudios inmunohostoquímicos a los trastornos de la motilidad intestinal tanto en los niños con malformaciones anorrectales como en los constipados de origen incierto (constipación "funcional") , con la esperanza de conocer mejor las bases etiopatogénicas de muchos cuadros aún confusos.

La Dra. Husberg comunicó sus estudios inmunohistoquímicos de la inervación peptidérgica del esfínter anal interno en pacientes con aganglionosis colónica. Investigó la presencia de neuropéptido Y (NPY), Sustancia P, Péptido Intestinal Vasoactivo (VIP), Metionina encefalina (ENK), Somatostatina (SOM) y Péptido calcitonina gen-relativa (CGRP), en 14 pacientes operados por la técnica de Soave con el agregado de una miectomía parcial posterior. Se encontraron alteraciones en las fibras nerviosas teñidas para NPY, SOM y VIP y muy pocas fibras reactivas a SP, CGRP y ENK a nivel del esfínter interno en los pacientes con aganglionosis, comparados con sus controles sanos.

El Dr. Puri expuso su experiencia con la Acalasia Rectoanal cuya mención no es novedosa en la bibliografía quirúgica infantil aunque sí lo es el considerarlo ahora como una entidad definida y frecuente. El Dr. Puri refirió que la Acalasia sería 10 veces más frecuente que la llamada aganglionosis "ultracorta" como causa de constipación. Diagnostica Acalasia en aquel paciente cuya biopsia rectal demuestra la presencia de células ganglionares normales y plexos normales, vistos con Acetilcolinesterasa y que presenta un Reflejo Recto Anal Inhibidor ausente en la manometría rectal. Estudiando 15 de estos pacientes con inmunohistoquímica (NO Sintetasa y NA Diaphorase) para la detección de Oxido Nítrico (neurotransmisor de las fibras no-colinérgicas no-adrenérgicas (NANC)) , observó una ausencia llamativa y constante en estos pacientes.

El Dr. Schier mostró un video de una resección sigmoidea tipo Swenson y descenso abdominoperineal con técnica laparoscópica, en un niño de 14 meses con aganglionosis rectosigmoidea. La evolución inmediata postoperatoria fue llamativamente benigna, con una deambulación a los 3 días y alta a los 5 días de la operación. La factibilidad de ésta técnica depende de la destreza adquirida en la cirugía videolaparoscópica.

La Dra Husberg comunicó muy buenos resultados en el manejo médico de un paciente incontinente fecal, utilizando la técnica de Malone para realizar enemas anterógrados por una fístula cecal externa ante la ausencia de apéndice cecal. En el auditorio había varios colegas que habían ya utilizado esta técnica a través del apéndice. Coincidieron en la preferencia sobre los enemas clásicos para los pacientes que requieren enemas permanentes por incontinencia o constipación intratables. La mayoría de los presentes coincidimos en que el procedimiento de Malone es una alternativa tentadora para casos seleccionados.

El Dr. Baeten presentó una novedosa asociación entre la conocida técnica de transposición muscular de Pickrell utilizando el músculo recto interno (gracilis) y el agregado de un estimulador eléctrico implantado (dynamic myoplasty). Su experiencia fue realizada desde 1988 en pacientes adultos con incontinencia de diversa etiología, que no respondían a métodos incruentos. En estos casos demostró la conversión de las fibras Tipo 2 en el músculo traspuesto (fatigables y dependientes de la voluntad), hacia fibras del Tipo 1 (no fatigables). Los pacientes mejoraron significativamente en su continencia y en su calidad de vida. Su experiencia en niños es aún escasa ya que sólo presentó 13 pacientes previamente operados por una malformación anorrectal. El Dr. Baeten manifestó su deseo de incrementar el ingreso de pacientes pediátricos mayores de 8 años, a un protocolo específico . Los resultados los conoceremos en el futuro.

La próxima reunión del International Pediatric Colorectal Club se realizará en Dublin (Irlanda) según la propuesta como anfitrión del Dr. Prem Puri.

Aquellos interesados en recibir mayor información sobre los temas tratados y que aquí exponemos en forma breve, pueden comunicarse con el comité editorial argentino de la Revista de Cirugía Infantil para orientar debidamente su consulta o sugerencia.

Dr. Fernando L. Heinen

Cramer 1853 8° C
(1428) Buenos Aires, Argentina