Cirugía conservadora con reemplazos endoprotésicos en los tumores óseos de los niños.

Dres. J. L. Massa, S. Buceta, S. Innocenti, G. Chantada

Areas Ortopedia y Traumatología, Kinesiología y Hemato-oncología del Hospital de Pediatría Dr. J.P. Garrahan. Buenos Aires, Argentina.

Resumen

Se analizan los resultados de 31 pacientes con tumores óseos tratados con reemplazos endoprotésicos en un período de 8 años. Las edades oscilan entre 7 y 14 años, 14 mujeres y 17 varones.
La localización y tratamiento de los tumores fueron: fémur en 19 casos: tres con reemplazo total, uno con reemplazo de la porción proximal, 14 de la porción distal y uno con muñón endoprotésico; tibia en 7 casos: todos con reemplazos proximales; húmero en 5 casos: también con reemplazos proximales.
Se colocaron 25 endoprótesis cementadas, 6 no cementadas, 18 rodillas abisagradas, 6 rodillas con plástica de ligamentos y 2 prótesis expandibles. Como complicaciones se observaron: recidiva local, lesión arterial, hematoma, aflojamiento, inestabilidad articular, infección, ruptura de la prótesis, fractura y dolor retropatelar. Fueron necesarias 10 reoperaciones y el seguimiento se extendió entre 3 y 99 meses.
La sobrevida libre de enfermedad fue del 50% a los 30 meses para los pacientes que no tuvieron metástasis detectables al ingreso. La sobrevida global fue del 65% en igual período, pero en aquellos que presentaron metástasis a su ingreso la sobrevida global descendió al 22%, pero libre de enfermedad fue 0%.
Esta técnica si bien presenta morbilidad y necesidad de reoperaciones con cierta frecuencia, aporta funcionalidad, aceptación por parte del paciente y su familia, calidad de vida y reinserción social superior a la de los niños amputados.

Palabras clave: Tumores oseos - Osteosarcoma - Reemplazos endoprotésicos - Sarcoma de Ewing.

Summary

Among 57 patients operated on for a bone tumor at the Hospital Dr. J.P. Garrahan between August 1987/94, 24 of them underwent conservative surgery and endoprosthesis bone replacement. Another group of 7 patients was similarly treated by us at the Hospital de Niños before 1987 and were also included in this series. Thus a total of 31 endoprosthesis were used in 64 children with malignant bone tumors. Fourteen patients were females and 17 males. Their ages ranged between 7 and 17 years.
Twenty five of the endoprosthesis were of the cemented type and 6 were not cemented. We used 2 expansible prosthesis for knee replacement.
Several complications were found, such as: local tumor recurrence, arterial injury, hematoma, prosthesis dislodgment or rupture, joint instability, infection, bone fracture and knee pain. As a consequence of these complications, reoperations were necessary in 10 occasions.
Postoperative follow up was accomplished from 3 to 99 months. Overall disease free survival rate was 50% and overall survival rate was 65% at 30 months, for those patients without initial distant metastasis. In contrast, for those children with metastasis when first seen, survival rate 12 months after surgery decreased to 22%.
Conservative surgical approach using endoprosthesis for partial or total bone replacement, proved to be well accepted by the patients and their families, allowing them an early resumption of their activities in comparison to those patients suffering a limb amputation. A high incidence of complications, most of them requiring surgical revision operations, should be anticipated according to this experience.

Index words: Bone tumors - Osteosarcoma - Ewing's sarcoma - Endoprosthesis.

Resumo

São analisados os resultados de 31 pacientes com tumores ósseos tratados com substitutos de endopróteses num período de 8 anos. As idades oscilam entre 7 e 14 anos, 14 femininos e 17 masculinos.

A localização e o tratamento dos tumores foram: femur em 19 casos: três com substituição total, um com substituição da porção proximal, 14 da porção distal e 1 com coto endoprotético; tibia em 7 casos: todos com substituições proximais; úmero em 5 casos: também com substituições proximais.
Foram colocadas 25 endopróteses cimentadas, 6 não cimentadas, 18 jelhos lesados, 6 joelhos com plástica de ligamentos e 2 próteses expansíveis.
Como complicações foram observadas: recidiva local, lesão arterial, hematoma, afrouxamento, instabilidade articular, infecção, ruptura da prótese, fratura e dor retropatelar. Foram necessárias 10 reoperações e o seguimento variou de 3 a 99 meses. A sobrevida, livre de enfermidade, foi de 50% aos 30 meses para os pacientes que não tiveram metástases detectáveis à internação. A sobrevida global foi de 65% no mesmo período, porém naqueles que tinham metástases à internação a sobrevida global desceu a 22%. Esta técnica, mesmo apresentando morbidade e necessidade de reoperações com certa freqüencia, apresena boa funcionalidade, aceitação por parte do paciente e de sua família, qualidade de vida e reinserção social superior a das crianças amputadas.

Palavras chave: Tumores ósseos - Osteossarcoma - Substitutos endoprotéticos - Sarcoma de Ewing.

Introducción

Esta comunicación tiene el propósito de analizar la experiencia con los pacientes con un tumor óseo atendidos en el Hospital de Pediatría J. P. Garrahan, entre Agosto de 1987 y Agosto de 1994, y la previa en el Hospital R. Gutiérrez, desde Agosto de 1986 hasta Julio de 1987.

Treinta enfermos tenían osteosarcoma y uno un sarcoma de Ewing. El número total de osteosarcomas asistidos en el período citado, fue de 56; debido a la invasión tumoral de los tejidos blandos, 26 pacientes fueron tratados con amputación, desarticulación u otras variantes, no pudiendo brindárseles la "cirugía de salvataje del miembro".

Fueron efectuados reemplazos con endoprótesis no convencionales en 31 pacientes con tumores óseos, luego de la resección del segmento comprometido.

Material y método

Se analizan 31 casos de tumores óseos tratados con cirugía conservadora. Se han excluído los pacientes que debieron ser amputados y aquellos que recibieron métodos alternativos como: translocación tibial[1], rotación plástica de Van Nes[2], resección y fijación con tutores externos o resección de segmentos no seguida de reconstrucción, como habitualmente se hace en los llamados huesos prescindibles (clavícula, peroné).

Las edades de los 31 pacientes oscilaron entre 7 y 17 años, 14 eran del sexo femenino. Las localizaciones de los tumores y los procedimientos empleados fueron: 19 en el fémur; entre ellos, 14 en la metáfisis distal y recibieron reemplazos de la porción femoral distal, otros tres tuvieron extensión diafisaria, por lo que requirieron el reemplazo total del fémur. Un sarcoma de Ewing, estaba localizado en el segmento femoral trocanteriano, por lo cual fue tratado con reemplazo del fémur proximal. En otro paciente el tumor comprometía las cubiertas musculares y cutáneas, por lo que debió realizarse una amputación transmedular, que se suplementó con una prótesis no convencional, llamada muñón endoprotésico, para conseguir mayor brazo de palanca.

Siete pacientes tuvieron un tumor tibial de localización proximal, y fueron tratados con prótesis de tibia proximal.

En el húmero 5 tumores fueron tratados con cirugía conservadora, todos de la metáfisis proximal.

En 30 casos se utilizó endoprótesis no convencionales diseñadas por el Dr. Roberto Fabroni, fabricadas en polietileno, con alma de acero inoxidable o ti-

Fig. 1: endoprótesis para reemplazo total de fémur.



Fig. 2: prótesis elongable modelo Fabroni.



Fig. 3: se observa buena funcionalidaden un caso de reemplazo de húmero proximal.

tanio[3] (Fig. 1).

La única variante, corresponde a una prótesis expandible, diseño de M. Lewis del M. Sinai Hospital de Nueva York, fabricada totalmente en metal[4].

De las 31 prótesis, 25 fueron fijadas al canal medular con cemento acrílico y 6 fueron no cementadas con mecanismo de macrofijación. La prótesis de M. Lewis poseía un collar poroso, para ser invadida por hueso neoformado (microfijación)[4].

En las prótesis que involucraban rodilla (14 de fémur distal, 3 de fémur total y 7 de tibia proximal) se realizaron en: 18 rodillas abisagradas y 6 de remplazo articular parcial, con plástica de ligamentos[1-3].

En dos niños de corta edad, con gran expectativa de crecimiento de sus cartílagos fisarios (el cartílago distal femoral crece aproximadamente 10 mm por año y el distal de tibia 6 mm), se utilizó en un caso una prótesis expandible de Lewis y en el otro un modelo de prótesis extensible diseñado por R. Fabroni, de fabricación nacional[5-6] (Fig. 2).

Todos los pacientes fueron tratados con igual protocolo de quimioterapia, con Platino, Ifosfamida y Adriamicina en el pre y postoperatorio. Fueron operados entre la tercera y cuarta semanas luego de la finalización del tratamiento adyuvante, salvo en 3 casos en que se demoró la provisión de las prótesis.

Resultados

Los 26 pacientes operados por tumores localizados en el miembro inferior consiguieron deambulación confortable entre los 21 y 45 días, logrando la marcha sin muletas o bastones en 2-3 semanas. Este logro dependió de la habilidad y confianza del paciente. No hubo problemas de función muscular ni dolor. Todos los operados de miembro superior utilizaron el codo y la mano en forma normal (Fig. 3).

La movilidad de la cadera en los 5 operados (3 fémures totales, 1 fémur proximal y un muñón endoprotésico) fue normal.

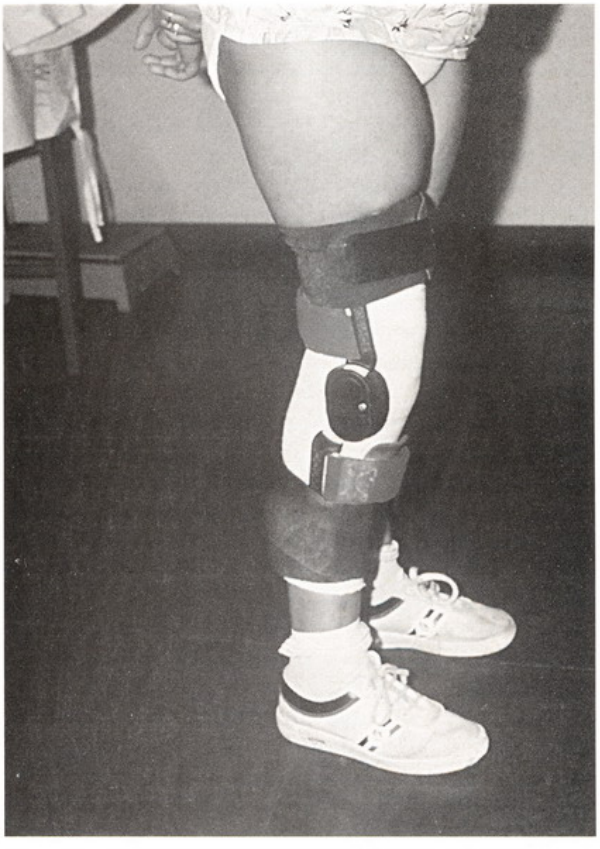

Fig. 4: órtesis abisagrada en rodilla inestable.

A nivel de la rodilla, la movilidad fue excelente en los enfermos que tuvieron reemplazo articular parcial con plástica de ligamentos, con un rango de movilidad entre 0° y 140°, pero esta última amplitud de movimiento estaba en relación directa con la inestabilidad de la articulación.

En los pacientes con reemplazo articular total de la rodilla (con bisagra mecánica), la estabilidad es intrínseca y permanente, pero la amplitud de movimiento es menor, consiguiendo un rango de movimiento entre 0° y 90°, pero algunos de ellos perdieron la extensión completa.

Los operados de húmero, con reemplazo parcial de la articulación, tenían un discreto déficit en la movilidad del hombro, sobre todo a la abducción que no supera los 60°. Este déficit fue más severo en un caso que recibió además del reemplazo de húmero, resección de la escápula por compromiso tumoral de la cavidad glenoidea.

Las complicaciones fueron:

Cuatro pacientes desarrollaron en el postoperatorio inmediato un derrame serohemático, que fue aspirado sin que se reproduzca; 3 de ellos correspondieron a reemplazos de fémur proximal y uno a reemplazo distal de fémur.

Se observó infección profunda en 2 pacientes, que se trataron con "toilette" y lavados repetidos, sin necesidad de extraer la prótesis. No pudo cumplirse su control alejado pues ambos fallecieron por diseminación pulmonar.

Se comprobó inestabilidad articular en los 6 pacientes con plástica de ligamentos (sin rodilla abisagrada) que en 2 casos originó subluxación. La inestabilidad requirió el uso de una ortesis de rodilla (Fig. 4).

En un caso, los vasos femorales se remplazaron por un injerto de Goretex, a causa de la invasión tumoral de su pared. El injerto no permaneció permeable y la isquemia llevó a la amputación. La prótesis no fue extraída totalmente y se utilizó como prolongación del muñón.

Un caso con gran osteoporosis, sufrió una fractura supracondílea de fémur, que se solucionó con 2 clavos de Rush y una férula de Thomas-Pearson.

En un caso la ruptura del tallo protésico, colocado a los 10 años de edad, se originó por traumatismo a los 17 años de edad, por lo que se realizó un recambio de prótesis.

Cinco pacientes tuvieron recidiva local, terminando en amputación o desarticulación, según el nivel de lesión.

Un sólo caso presentó dolor retropatelar y fue solucionado con una prótesis rotuliana.

La falta de extensión completa de la rodilla, que es una falla funcional incapacitante se observó en un caso de -30°, otro de -10° y el restante de -5°; todos fueron causados por deserción en la concurrencia al gimnasio.

Se observó un caso de inestabilidad de la prótesis por infección y 3 de aflojamiento séptico, 3 asépticos en tallos no cementados y otro aséptico en tallo cementado (Fig. 5).

Fig. 5: ensanchamiento de la cavidad medular en un caso de aflojamiento aséptico.

La sobrevida global para los pacientes que ingresaron sin metástasis fue de 65% a los 30 meses. La sobrevida libre de enfermedad (SLE) de 50% a los 30 meses.

La sobrevida para los metastásicos descendió a 22% a los 12 meses y en aquellos que con cirugía en metástasis única, se reconsideraron libres de eventos, la SLE es 0%. Es decir que ninguno llegó a los 12 meses sin nuevos eventos.

Discusión

La incidencia de los sarcomas óseos es alta en los hospitales de niños, en el Hospital Garrahan se reciben aproximadamente 3 casos por mes.

Estos tumores son tratados en forma sistémica con quimioterapia. El tratamiento local en el caso del osteosarcoma, es quirúrgico por ser una neoplasia radiorresistente. A veces deben amputarse o desarti-

	Indicaciones absolutas	Indicaciones relativas	Contra indicaciones absolutas	Contra indicaciones relativas
Tamaño	Pequeño	Variable	Grande o ulcerado	Grande
Invasión de tejidos blandos	No	Si	Si	Si, pero permite conservar las cubiertas
Metástasis	Si	Si	Si o No	No
Fractura	No	No	Si	No
Motivos	Poca expectativa sobrevida global	Algo riesgo de recidiva	Falta cubiertas para plástica	a) Riesgo recidiva b) Amputación daría mayor chance de curación

Cuadro 1: *indicaciones de cirugía conservadora.*

cularse y en otras ocasiones puede realizarse cirugía conservadora de acuerdo al estado en que llega el paciente a la consulta.

La estadificación de Enneking[7] no tuvo utilidad en nuestra experiencia, pues todos ellos llegaron en estadío II-B; es decir que fueron tumores de alto grado de malignidad y extracompartimentales (con perforación de la cortical y el periostio).

Los tumores óseos de bajo grado, como el tumor de células gigantes con limitación de la lesión dentro del hueso, se ven excepcionalmente en la edad pediátrica.

En forma general, debe considerarse que un tumor de pequeño tamaño, cuyas partes blandas no estan infiltradas y son desplazables, son pasibles de cirugía conservadora; mientras que la fijeza de las estructuras al examen clínico, contraindica estos procedimientos por el alto riesgo de recidiva local.

En la actualidad la TAC y en mayor grado la RNM, contribuyen a objetivar la invasión extraósea del tumor, pero nunca contradicen al examen físico del miembro.

Un cirujano enfrentado al dilema de amputar o conservar un miembro, deberá evaluar además de lo expuesto, la expectativa de vida. Un paciente con metástasis al ingreso, cuyo pronóstico es ominoso, puede ser candidato a cirugía de conservación del miembro, aunque su realización tenga algún riesgo de recidiva local. En cambio en un enfermo que quedará libre de enfermedad al resecar el tumor, no debería arriesgarse la posibilidad de una recurrencia. Si bien la recidiva "in situ" no ha significado para algunos investigadores serios[8-9] una disminución de la sobrevida global, ello implica una reoperación y la vuelta a fojas cero (Cuadro 1).

Fig. 6: *puede apreciarse la función normal en una niña con reemplazo distal de fémur.*

Las alternativas de elección para reconstruir un miembro son: a) osteoplastias tipo Juvara, Merle D'Auvigné[4] o Enneking[1], b) homoinjertos masivos, c) prótesis compuestas con injertos, d) autoinjertos autoclavados o irradiados y las endoprótesis no convencionales.

Las osteoplastias son buenas para la reconstrucción de segmentos de menor tamaño que el requerido en el osteosarcoma; tienen el inconveniente de la incorporación de injertos grandes cuyo alto riesgo de falta de consolidación y la demora en la carga del peso, las hace poco aconsejables. El principal argumento de sus defensores estriba en que es una solución biológica, pero hemos visto transformarse la vida del enfermo en un sinfín de complicaciones e internaciones.

La rápida reinserción del paciente en las actividades normales justifica nuestra preferencia por las endoprótesis (Fig. 6). La corta edad del enfermo era una contraindicación absoluta hasta la aparición de las prótesis expandibles. Las fracturas sin desplazamiento no contraindican la cirugía conservadora.

Si bien algunos autores[9] sostienen que los reemplazos en tumores adyacentes a la rodilla no tienen ventajas sobre las amputaciones, en nuestro medio las demoras en la provisión de equipamiento hacen que la funcionalidad y el confort en los amputados sea pobre.

Cuando se trata de una desarticulación de hombro o de cadera, la dificultad en el equipamiento con miembros ortopédicos acentúa mas estas desventajas.

Las ventajas de las endoprótesis son: la deambulación precoz e independiente, la reinserción social a corto plazo y la posibilidad de realizar actividades de la vida diaria normalmente, con su esquema corporal inalterado.

Es notable observar a los niños portadores de endoprótesis, concurrir al gimnasio solos, mientras que los equipados con piernas ortopédicas están permanentemente acompañados por algún familiar (aunque se trate de adolescentes mayores).

Las desventajas son que los pacientes no sometidos a un entrenamiento intenso y adecuado, logran escasa movilidad articular y las complicaciones requieren la mayoría de las veces, una solución quirúrgica.

Los amputados en cambio, tienen frecuentemente problemas de dolor o molestias en el cono de enchufe de las prótesis, mayores problemas en las actividades de la vida, no sólo en las extradomiciliarias sino también en vestirse, higienizarse o trasladarse de la cama al baño, y no logran, salvo excepciones, reintegrarse socialmente.

Habitualmente, por razones socioeconómicas, los plazos para el equipamiento no son menores de 3 meses; esto aumenta el retraimiento social del amputado, que aunque posea un buen apoyo familiar y psicológico, se integra con mayor lentitud y dificultades.

Esta cirugía tiene evidentemente un costo alto en complicaciones; sin duda la más grave es la recidiva local que significa el fracaso de su objetivo. En nuestros casos, 5 recidivas en 31 operados es un número más alto que el referido por otras publicaciones[10], que sólo hablan de un 10%.

En el futuro, probablemente deberemos restringir el número de indicaciones de cirugía conservadora, ya que estas cifras sugieren que algunos casos deberían haber sido amputados. También es de esperar que en el futuro los enfermos se presenten en estadíos más precoces a la consulta.

Un adolescente con un miembro amputado no puede sentirse de igual forma que otro que conserva su miembro y por otra parte, la sobrevida global de los grupos de amputados y los de cirugía conservadora es la misma.

Bibliografía

1. *Goyeneche R, Massa JL, Candia Tapia J:* Translocación tibial en amputación alta de muslo. Rev AAOT N°1:18, 1991.
2. *Van Nes CP:* Transplantation of the tibia and fibula to replace the femur following resection. Turn-Up-Plasty of the leg. J Bone & Joint Surg 30-A:854, 1948.
3. *Fabroni R, Ramos Vértiz JR, Ceballos EM:* Cirugía de las fracturas y de los remplazos osteoarticulares. Ed. Reflejos, Bs. As., 1977.
4. *Kenan S, Lewis M:* Limb salvage in pediatric surgery. The use of the expandable prosthesis. Orthop Clinics of North America n°1:106, 1994.
5. *Fabroni R, Massa JL, Steverlynck A et al:* Endoprótesis no convencionales Fabroni, modelo extensible. Rev AAOT 59 (1):106, 1994.
6. *Massa JL, Fabroni R:* Presentación preliminar de tres casos de endoprótesis elongables en osteosarcoma femoral en niños. Rev. AAOT Vol 59, pag 109, 1994.
7. *Enneking W, Spanier S, Goodman M:* The surgical staging of musculoskeletal sarcoma. J Bone & Joint S 62-A:1027, 1980.
8. *Simon M:* Limb salvage for osteosarcoma. J Bone & Joint Surg 70-A:307, 1988.
9. *Simon M, Ascliman M, Thomas N et al:* Limb salvage compared with amputation for osteosarcoma of the distal part of the femur. J Bone & Joint Surg 76-A n°5 pag. 649, 1994.
10. *Rougraff B, Simon M, Mankin H et al:* Limb salvage compared with amputation for osteosarcoma of the distal part of the femur. J Bone & Joint Surg 76(5):649, 1994.

Los autores agradecen al Dr. J.A. Groiso, la revisión del manuscrito.

Trabajo aceptado para su publicación en septiembre de 1994

Dr. J.L. Massa

Pichincha 1850
(1245) Buenos Aires
Argentina