

Heterotopía glial en el tercio posterior de la lengua.

Dres. M.T. García de Dávila, D. Aguilar.

Área Patología y Cirugía General del Hospital de Pediatría Dr. J.P. Garrahan, Buenos Aires.

Resumen

Presentamos un caso adicional de heterotopía glial resecaado satisfactoriamente del tercio posterior de la lengua en un niño de 10 meses de edad.

La mayoría de estas lesiones ocurren en la región nasal y pocos casos han sido publicados como tumores orofaríngeos sintomáticos, siendo nuestro caso el segundo en la literatura consultada.

Se discute el diagnóstico diferencial con otras lesiones congénitas de la lengua en la infancia.

Palabras clave

Heterotopía glial - Tumor lingual.

Summary

A rare case of heterotopic glial tissue successfully removed from the tongue of a 10 month-old boy is reported.

The authors have reviewed the literature and the differential diagnosis of congenital tongue lesions in children.

The majority of these lesions occur in the nose and very few cases have been reported as symptomatic oropharyngeal tumor, so that our case is the second in the reviewed literature.

Index words

Glial heterotopia - Lingual tumor.

Introducción

Las heterotopías gliales ocurren con cierta frecuencia en la región nasal (1-2-3) y en raras ocasiones en la orofaringe (4-5-6-7-8).

En 1982, Ofofile y col. refieren el primer caso de tejido nervioso heterotópico en lengua lo que constituye una excepción (9).

Presentamos un caso adicional de heterotopía glial en el tercio posterior de la lengua, la revisión de la literatura y el diagnóstico diferencial con otros tumores linguales en la infancia.

Presentación del caso

Niño de 10 meses de edad que consulta por presentar una masa lingual desde el nacimiento, que dificulta la deglución y la respiración.

Al examen de la cavidad oral se observa un tumor ubicado en el tercio posterior de la lengua, de aproximadamente 4 cm., formando cuerpo con la misma, de consistencia elástica y tapizado por mucosa sana. (Figura 1)

El niño no presentaba estigmas cutáneos ni otras anomalías congénitas al momento de la cirugía.

Se realizó resección en cuña del tumor, con margen de seguridad, suturando el tejido muscular lingual.

Patología

Masa ovoide de 5 x 3,5 cm., tapizada por mucosa sana. Superficie de corte de color blanquecino, de

consistencia firme y sin hemorragia ni necrosis.

La histología mostró tejido glial maduro que disociaba los fascículos musculares estriados de la lengua. No se observaron otros componentes tisulares ni estructuras especializadas como plexos coroides o epitelio pigmentario del anclaje retinal. (Figuras 2 y 3)

El niño está libre de enfermedad a los 6 años de la cirugía.

Discusión

La posibilidad de esta anomalía del desarrollo debe ser considerada en un lactante con tumor oral y síntomas de disfagia u obstrucción respiratoria: para su rápido y adecuado tratamiento.

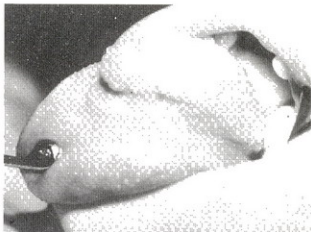


Fig. 1: Niño de 10 meses con tumor en el tercio posterior de la lengua.

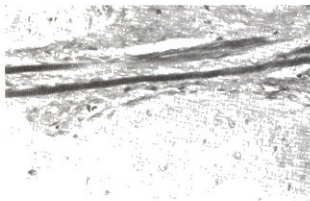


Fig. 2: Tejido glial maduro que disocia y comprime haces de músculo estriado lingual (H.E., 25x).

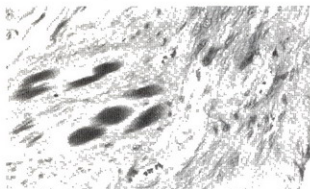


Fig. 3: Fibras gliales y astrocitos maduros que atrapan fascículos musculares estriados (H.E. 40x)

La presencia de tejido nervioso maduro en la lengua o en otros sitios de la orofaringe puede explicarse de modo similar a los gliomas nasales. Se desarrollarían en una etapa más temprana de la embriogénesis (6). Lee y col. refieren un caso de tumor neuroectodérmico melanótico asociado a heterotopía cerebral en la orofaringe y proponen la posibilidad de que elementos migrados desde la cresta neural, puedan diferenciarse en células gliales y otras estructuras neuroectodérmicas en el estadio de 23-30 somitas (8). El modo y los factores que determinarían este desplazamiento son poco conocidos, especialmente en ausencia de otras anomalías del desarrollo como en nuestro caso.

En la literatura nacional Franchini y col. refiere un caso de heterotopía neurálgica en el cavum en una niña de 3 meses y similar sintomatología (4).

Las heterotopías faríngeas como las linguales no tienen conexión intracraneal a diferencia de las nasales, que la poseen en un 25% (7).

La tiroides lingual, parcial o totalmente ectópica, es un hallazgo frecuente en la porción posterior de la lengua alrededor del foramen cecum, y debe ser considerada en el diagnóstico diferencial (10).

Los tumores linguales en la infancia son infrecuentes (11). Aquellos que determinan una macroglosia secundaria son usualmente linfangiomas, hemangiomas o neurofibromas. En el Cuadro N° 1 se

enumeran las lesiones congénitas más frecuentes en la lengua.

Macroglosia asociada a síndromes
 Tiroides lingual
 Linfangioma
 Hemangioma
 Neurofibroma
 Quiste dermoide

Cuadro 1: Lesiones congénitas de la lengua

La rareza de esta patología, su diagnóstico diferencial con otros tumores o lesiones pseudotumorales de la lengua en la edad pediátrica motivó esta presentación, destacando su excelente pronóstico. La resección quirúrgica es suficiente para restaurar la respiración y deglución en el tiempo apropiado.

Bibliografía

1. Low NL, Scheinberg L, Andersen DH: Brain tissue in the nose and throat. *Pediatrics* 18:254-259, 1956.
2. Smith KR, Schwartz HJ, Luse SA, et al: Nasal gliomas: A report of five cases with electron microscopy of one. *J Neurosurg* 20:968-982, 1968.
3. Birrel JF, Tevendale J, Bain AD: Glioma of the nasopharynx. *J Laryngol Otol* 80:1182-1186, 1966.
4. Franchini Y, Schemper J: Heterotopia neuroglia del cavum nasofaríngeo en una niña de 3 meses de edad. *Dia Med* 32:2213-2215, 1960.
5. Zarem HA, Gray GF, Morehead D, et al: Heterotopic brain in the nasopharynx and soft palate. Report of two cases. *Surgery* 61:483-486, 1967.
6. Shapiro MJ, Mix BS: Heterotopic brain tissue of the palate. A report of two cases. *Arch Otolaryng* 87:522-526, 1968.
7. Cohen AH, Abt AB: An unusual case of neonatal respiratory obstruction: Heterotopic pharyngeal brain tissue. *J Pediatr* 76(1): 119-122, 1970.
8. Lee SC, Henry MM, Gonzalez-Crussi F: Simultaneous occurrence of melanotic neuroectodermal tumor and brain heterotopia in the oropharynx. *Cancer* 38:249-253, 1976.
9. Ofodile FA, Aghadiuno PU, Oyemede O, et al: Heterotopic brain in the tongue. *Plast Reconstr Surg* 69(1):120-124, 1982.
10. Katz AD, Zager WJ: The lingual thyroid. *Arch Surg* 102:582-585, 1971.
11. Velcek FT, Klotz DH, Hill CH, Ladogana LE, et al: Tongue lesions in children. *J Pediatr Surg* 14(3):238-246, 1979.

Dr. M.T. García de Dávila

Arenales 3709 5° C
 Capital Federal
 Tel.: 72-2913