Epispadias. Reconstrucción funcional y estética. Revisión de 15 casos.

Dres. J. Rodó, J. Margarit, K.W. Lee, J. Salarich

Servicio de Cirugía. Hospital Sant Joan de Deu. Barcelona. España.

Resumen

Se comentan los detalles técnicos y la evolución de 15 pacientes con epispadias tratados en un período de 13 años. Entre los 14 varones, en 5 casos el epispadias fue total, en 3 peneano medio y en 6 limitado al glande. En una niña correspondió a la forma subsinfisiaria.
Todos los pacientes se estudiaron previamente a la intervención con urografía intravenosa (U.I.V.) y cistografía. La continencia se valoró pre y postoperatoriamente. La reparación del pene se realizó mediante una uretroplastia tipo Cantwell mas o menos extensa y con modificaciones, excepto en un caso en el que se usó un colgajo prepucial intercalado. La reconstrucción del cuello vesical se efectuó según la técnica de Young-Dees modificada por Mollard en 4 pacientes con la forma total. Dos pacientes presentaron complicaciones.
En la actualidad todos tienen resultados estéticos satisfactorios y los 4 casos en que se practicó la plastia de cuello, la continencia es completa excepto en uno que tiene pequeños escapes.

Palabras clave: Epispadias - Uretroplastia.

Summary

Fifteen cases of epispadias (14 boys and 1 girl) treated during a 13 year period are reviewed. The operative technique and some details are commented. Five boys presented a complete epispadias, three an intermediate form and in 6 the epispadias was limited to the glands. The only female presented a subsymphysial form.
Every patient had preoperative IVP and cystography. The urinary continence was evaluated before and after surgery. Penis repair was carried out in all using a partial or complete Cantwell's urethroplasty but in one an interposed preputial skin flap was used. The bladder neck reconstruction was done in 4 patients with a complete epispadias using the Mollard's modification of the Young-Dee's technique. There were 2 complications related to surgery.
In follow-up, all of the patients presented satisfactory cosmetic results. In 4 patients in whom a bladder neck reconstruction was performed, 3 present total urinary continence and 1 patient sporadic dribbling.

Index words: Epispadias - Urethroplasty.

Resumo

São comentados os detalhes técnicos e a evolução de 15 pacientes com epispádias, tratados num período de 13 anos, dos quais 14 eram meninos e 1 menina. Entre os meninos, em 5 casos a epispádia era total, em 3 no terço médio do pênis e em 6 limitado à glande. Na menina, correspondia à forma subsinfisiária. Todos os pacientes, previamente à cirurgia, foram estudados com urografia venosa (UIV) e cistografia. A continência foi avaliada no pré e no pós-operatório. A reconstrução do pênis foi realizada mediante uma uretroplastia tipo Cantwell, mais ou extensa e com modificações, exceção feita a um caso em que se usou enxerto prepucial intercalado. A reconstrução do colo vesical foi realizada de acordo com a ténica de Young-Dees modificada por Mollard em 4 pacientes com a forma total. Dois pacientes apresentaram complicações. Atualmente todos os pacientes têm resultados estáticos satisfatórios e, nos 4 casos em que foi realizada a plástica do colo, a continência é completa, exceto um que tem pequenos escapes.

Palavras chave: Epispádias - Uretroplastia.

Material y método

Desde 1980 fueron tratados 15 pacientes con epispadias. Catorce eran varones y una niña. Entre los varones en 5 casos el epispadias fue total, en 3 peneano medio y en 6 estuvo limitado al glande. La niña presentaba la forma subsinfisiaria.

Todos los pacientes se estudiaron en el preoperatorio mediante urografía (U.I.V.) y cistografía. La continencia se valoró en el pre y postoperatorio en decúbito y en posición ortostática.

La reparación del pene se realizó entre los 2 y los 10 años de edad mediante una uretroplastia tipo Cantwell. En los casos totales, los cuerpos cavernosos se liberaron del plano óseo y se suturaron entre sí por encima de la neouretra. Para conseguir un alargamiento adicional, en un caso se seccionó la uretra y se cubrió el defecto con un colgajo vascularizado del prepucio ventral. En los casos medios y distales la disección fue menos extensa. La óptima ubicación del meato se obtuvo mediante una meatoplastia distal. El prepucio ventral desdoblado, se transfirió para cubrir la cara dorsal del pene. En los casos totales se practicaron plastias en "Z" en la base del pene para mejorar la estética y disminuir los efectos de la retracción. En 3 de estos casos se instruyó a la familia en el uso de un pequeño dilatador metálico.

La reconstrucción del cuello vesical se realizó según la técnica de Young-Dees modificada por Mollard en 4 de los 5 pacientes con epispadias total (2 a los 4 años y 2 a los 2 años). El reimplante de los uréteres con técnica de Cohen, sólo se realizó en 3 de los 4. Un paciente está pendiente de tratamiento.

Dos de los pacientes con epispadias total presentaron complicaciones: recidiva de la incurvación dorsal con uretrocele en ambos y una fístula en uno de ellos. La niña está pendiente de tratamiento.

Resultados

Los 5 pacientes con epispadias total eran incontinentes. El UIV demostró en todos los casos un árbol urinario alto normal. En los casos totales, la cistografía mostró una vejiga de capacidad moderada y un cuello en forma de embudo, permanentemente entreabierto, con ausencia del labio posterior. En dos casos se comprobó reflujo vesicoureteral bilateral de grado medio.

En la actualidad todos los pacientes tienen un resultado estético satisfactorio, incluídos los dos reintervenidos. Tres han experimentado eyaculaciones normales aunque ninguno ha tenido experiencias sexuales con penetración.

En los 4 casos en que se realizó la plástica del cuello vesical, la continencia mejoró luego de la pubertad. Sólo un paciente tiene pequeños escapes con maniobra de Valsalva cuando su vejiga está llena.

El único paciente a quien no se le reimplantaron los uréteres desarrolló un reflujo vesicoureteral en el postoperatorio.

En la reintervención de los dos pacientes que presentaron complicaciones, se realizó la liberación de los cuerpos cavernosos con su paquete vascular y un remodelaje de la megalouretra (además del cierre de la fístula) y una sutura desrotatoria de ambos, con buenos resultados finales.

Discusión

El epispadias forma parte del espectro de la extrofia vesical y tiene el mismo origen embriológico. En el varón, el meato uretral se abre en la cara dorsal del pene como una verdadera fisura anterior de la uretra, cuyo suelo persiste en forma de una corredera profunda.

Existen tres formas de presentación:

a) Total o penopúbico (5 casos) (Fig. 1-a): tienen un meato ancho que corresponde al cuello vesical. El pene es corto, ancho y aplanado, se incurva dorsalmente por la brevedad de la bandeleta uretral y por los pliegues cutáneos que la rodean (chordé). Existe frecuentemente en estos casos separación del pubis (Fig. 1-b) (1-2). Los cuerpos cavernosos de grosor normal son más cortos (3). El cuerpo esponjoso, vestigial, se reduce a un resto de tejido eréctil situado cerca del veru montanum. Estos niños son incontinentes, la erección es normal pero el coito es difícil. La eyaculación suele ser normal, aunque se han comunicado casos de eyaculación retrógrada (4-5). A menudo los pacientes tienen criptorquidia.

b) La forma media (3 casos) es menos grave y los pacientes presentan incontinencia ortostática.

c) La forma distal o balánica (6 casos) se presenta como una hendidura en el glande. Se describen formas incompletas con simple plegamiento del prepucio en la cara superior del pene y orificio dorsal de la uretra (6).

En nuestra casuística, en los casos totales la vejiga de paredes delgadas, estaba poco desarrollada, con menor capacidad por falta de resistencias periféricas. Puede coexistir reflujo vesicoureteral. El cuello vesical adopta en estos casos forma de embudo porque carece de labio posterior y el esfínter externo está abierto hacia adelante (Fig. 2). En las otras formas la vejiga y la uretra proximal son normales. Las vías altas suelen ser normales, aunque puede haber reflujo vesicoureteral.

El tratamiento se dirige a reparar los genitales externos y dar continencia urinaria. La prioridad en las intervenciones está centrada más en mejorar el aspecto estético que atormenta al paciente y su familia, que a tratar la incontinencia (7-8-9-10). La intervención precoz sobre el pene, permite aumentar la capacidad vesical. Han sido descriptas varias operaciones

Fig 1 a: *en el epispadias penopúbico o total el meato es ancho y corresponde al cuello vesical.*

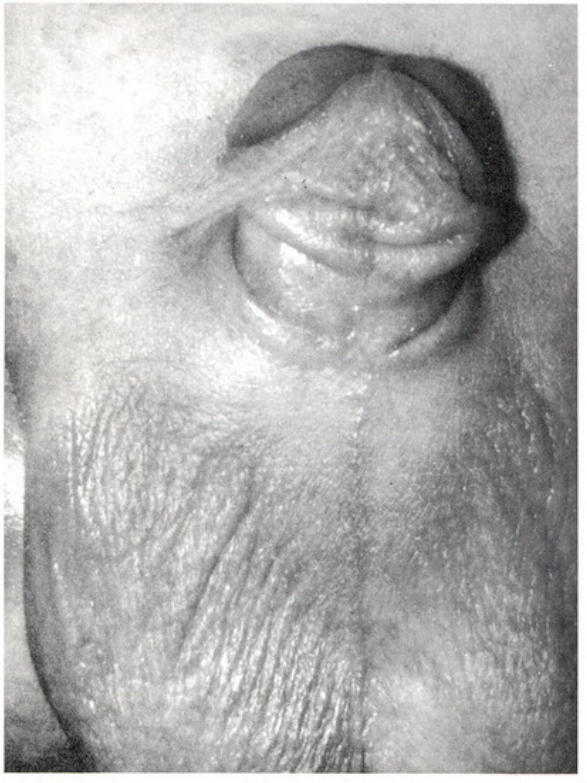

Fig. 1 b: *El pene es corto, ancho y aplanado y se incurva dorsalmente por la brevedad de la bandeleta uretral y los pliegues cutáneos que la rodean. El pubis está separado.*

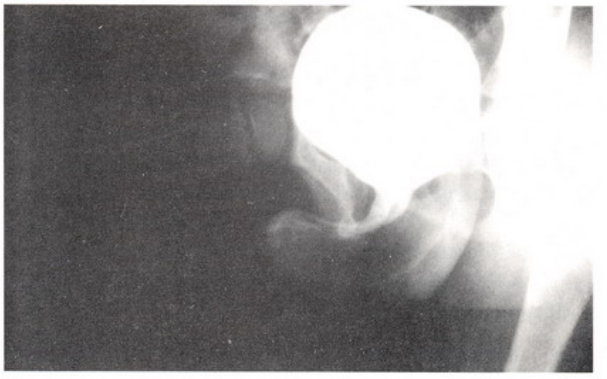

Fig. 2: *cuello vesical en forma de embudo*

para esta anomalía (1-4-11-12-13-14-15).

La reparación la realizamos alrededor de los 2 años de edad, con una incisión que bordea la corredera uretral hasta el apex del glande. La uretra se separa de los cuerpos cavernosos y éstos de las ramas isquiopubianas escindiendo el tejido fibroso (16). La disección no debe sobrepasar la cara inferior del pubis, debe respetar el veru montanum y el paquete vascular (12). La desinserción total de los cuerpos cavernosos puede implicar una necrosis grave (3).

Cuando persiste la inclinación dorsal está indicada la caverno-cavernostomía (8-17). Raras veces se precisa una escisión amplia de albugínea y un injerto libre de piel (18-19), duramadre (1-19), túnica vaginal, o una malla protésica, lo cual hace que la erección sea asimétrica e inestable (20).

Tras la tubulización uretral, se suturan ambos cuerpos cavernosos rotándolos, permitiendo obtener una incurvación ventral adicional (16-21). El defecto de piel se recubre mediante plastias tipo Byars. A nivel del glande la ubicación ventral y óptima del meato se logra mediante una meatoplastia distal.

Se ha descripto la sección de la uretra y reparación del defecto mediante un tubo de piel tipo Dennis Browne (22-23), injerto libre de piel (15), de prepucio (24), flap pediculado ventral (25-26-27) o se ha postulado convertir el epispadias en hipospadias (28).

Si fuera preciso reducir la distancia intersinfisiaria debe usarse la vía anterior para la osteotomía (29). La osteotomía posterior provoca un giro central del anillo pélvico y acorta los cuerpos cavernosos (2-29-30).

Las complicaciones son: recidiva de la incurvación (Fig. 3-a,b), estenosis, uretroceles y fístulas que se producen más frecuentemente cuando se utiliza un colgajo interpuesto, como en nuestro caso (26-27). Las estenosis a nivel del glande pueden evitarse mediante dilataciones precoces.

Cuando existe buena continencia uri-

Fig 3 a: recidiva de la incurvación dorsal con uretrocele.

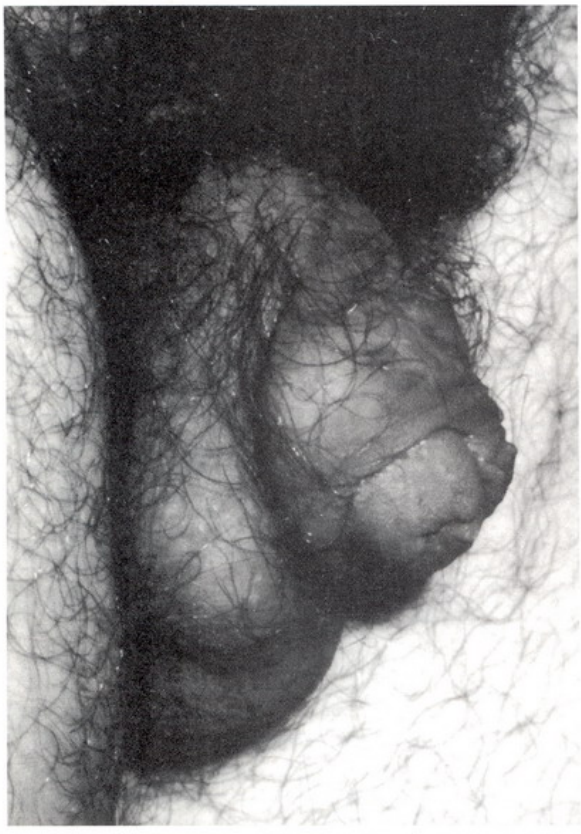

Fig. 3 b: resultado final.

naria no se debe actuar sobre el cuello de la vejiga, hasta los 5-6 años. La formación de la uretra, mediante un tubo de pared vesical, se basa en el concepto que la continencia depende más de las resistencias pasivas que de la integridad anatómica de los esfínteres (11-14-31-32-33-34-35).

La reconstrucción del cuello vesical la hemos realizado en 4 ocasiones según el principio de tubularización del detrusor de Young (36), Dees (37) y Leadbetter (38) modificado por Mollard (4). Según este autor, la sutura de los colgajos triangulares se realiza perpendicularmente a la uretra, lo cual permite reconstruir el ángulo cervicouretral y conservar la máxima capacidad vesical. Cuando esta técnica se aplica a la extrofia vesical, la uretra se fija al pubis o a la pared abdominal anterior, con un grado de tensión igual a un punto de pérdida de líquido superior a 60 cm. de agua (39). Se describen otros factores de continencia, como la longitud uretral superior a 2 cm. y la capacidad vesical superior a 100 ml. (13).

Los uréteres deben reimplantarse aún en ausencia de reflujo ya que una unión ureterovesical al límite de competencia, puede refluir tras la reconstrucción del cuello. Entre nuestros casos, el paciente al que no se le reimplantaron los uréteres desarrolló posteriormente reflujo.

Los resultados dependen del tamaño de la vejiga y de la contractilidad del detrusor (4-40). El control urinario es satisfactorio en el 95% de los casos y alcanza el 100% tras el desarrollo de la próstata. Por razones desconocidas las niñas consiguen un mejor control que los varones (41). El fracaso de esta cirugía permite una segunda tentativa (40).

El implante de un esfínter artificial es razonable en la extrofia, pero es muy discutible en el epispadias (42). La derivación debe reservarse para los casos de incontinencia rebelde a todo tratamiento o para los casos de retracción cicatrizal de toda la uretra con repercusión sobre el aparato urinario alto.

El epispadias femenino es aún más raro y se distinguen dos grados (43). En la forma clitorídea el meato uretral se abre encima del clítoris dividido. La micción en estos casos es en forma de abanico. En la forma sub o retrosinfisiaria (extrofia subsinfisiaria) como en nuestro caso, la incontinencia es constante porque por dentro de los labios mayores y hemiclítoris, existen dos labios menores y la entrada a la vejiga (Fig. 4) (44). La vagina es normal, aunque prolapsa fácilmente. (45).

Para la reconstrucción, se expone el techo de la uretra por vía perineal y transvesical combinadas. Dos incisiones paralelas dejando el extremo superior, rebatido hacia el interior de la vejiga permiten la sutura de los dos bordes libres y la escisión del tejido sobrante hasta completar la cara superior. Los dos hemiclítoris se unen en la línea media, la piel sobrante se escinde y la grasa rellena el vacío residual. Terminado este tiempo se pasa de la posición de litotomía al decú-

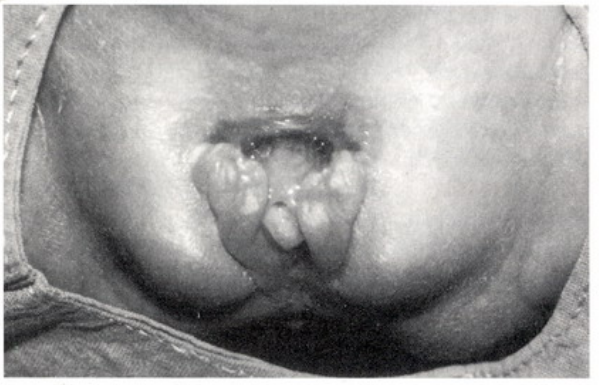

Fig. 4: epispadias femenino, forma subsinfisiaria. Por dentro de los labios mayores y hemiclítoris, existen dos labios menores y la entrada a la vejiga. La vagina prolapsa con facilidad.

bito para proseguir con el tiempo cervical. La pilosidad del monte de Venus dan un aspecto normal a los genitales, aunque pueden luego precisar una vaginoplastia por estrechez del introito.

Bibliografía

1. *Woodhouse CRJ, Kellet MJ:* Anatomy of the penis and its deformities in extrophy and epispadias. J Urol, 132:1122-1124, 1984.
2. *Brzezinsky AE, Homsy YL, Laberge I:* Orthoplasty in epispadias. J Urol 136:259-261, 1986.
3. *Kelley JH, Eraklis AJ:* A procedure for lengthening of the phallus in boys with extrophy of the bladder.
4. *Mollard P:* L'épispade, in Précis d'urologie de l'enfant. Ed. Masson, 1984, pp 245-252.
5. *Middleton RG, Urry RL:* The Young-Dees operation for the correction of retrograde ejaculation. J Urol 136:1208-1209, 1986.
6. *Sharma SK, Kadoor R, Kumar et al:* Incomplete epispadic urethral duplication with dorsal penile curvature. J Urol 138:585-586, 1987.
7. *Hinman F Jr.:* A method of lengthening and repairing the penis in extrophy of the bladder.
8. *Kramer SA, Mesrobian HJ, Kelalis PP:* Long-term follow-up of cosmetic appearance and genital function in male epispadias: review of 70 patients. J Urol 135:543-547, 1986.
9. *Lepor H, Shapiro E, Jeffs RD:* Urethral reconstruction in boys with classical extrophy. J Urol 131:512-515, 1984.
10. *Feinberg T, Lattimer JK, Jetter K et al:* Questions that worry children with extrophy. Pediatrics 53:242, 1974.
11. *King LR, Wendel EF:* A new application for transvaginal plication in the treatment of girls with total urinary incontinence due to epispadias. J Urol 109:778, 1969.
12. *Hurwitz RS, Woodhouse CRJ, Ransley P:* The anatomical course of the neurovascular bundles in epispadias. J Urol, 136:68-70, 1986.
13. *Merguerian PA, McLorie GA, McMullin ND et al:* Continence in bladder extrophy: Determinants of success. J Urol 145:350-352, 1991.
14. *Barnes RW, Wilson WM:* Reconstruction of the urethra with the tube from the bladder flap. Urol Cut Rev 53:604, 1949.
15. *Hendren WH:* Penile lengthening after previous repair of epispadias. J Urol 121:527, 1979.
16. *Cantwell FV:* Operative treatment of epispadias by transplantation of the urethra. Ann Surg 22:689, 1985.
17. *Horton CE, Devine CJ Jr.:* Plication of the tunica albuginea to straighten the curved penis. Plast Reconstr Surg 52:32, 1973.
18. *Devine CJ Jr.:* Surgery of penile curvature. In: Genitourinary surgery. Edited by DF Paulson, New York, Churchill Livingstone, vol. 2, chapt. 68, p 607, 1984.
19. *Devine CJ Jr., Horton CE:* Use of dermal graft to correct chordee. J Urol 113:56, 1975.
20. *Woodhouse CRJ:* The management of erectile deformity in adults with extrophy and epispadias. J Urol, 135:932-935, 1986.
21. *Koff SA, Eakins M:* The treatment of penile chordee using corporeal rotation. J Urol 131:931-032, 1984.
22. *Swenson O:* Surgical repair of vesical extrophy and epispadias. Surgery 42:61, 1957.
23. *Michalowski E, Modelski W:* The surgical treatment of epispadias. Surg Gynec Obstet 117:465, 1963.
24. *Devine CJ, Horton CE:* Hypospadias and epispadias. Clin Symposium CIBA 20:24, 1972.
25. *Duckett JW Jr:* Epispadias. Urol Clin N Amer 5:107, 1978.
26. *Thomalla JV, Mitchell ME:* Ventral preputial island flap technique for the repair of epispadias with or without extrophy. J Urol 132:985-987, 1984.
27. *Monfort G, Morrison-Lacombe G, Guys GM et al:* Transverse island flap and double flap procedure in the treatment of congenital epispadias in 32 patients. J Urol 138:1069-1071, 1987.
28. *Tanagho EA:* Male epispadias: surgical repairs of urethropenile deformity. Brit J Urol 48:127, 1976.
29. *Sponseller PD, Gearhart JP, Jeffs RD:* Anterior innominate osteotomies for failure or late closure of bladder extrophy. J Urol 146:137-140, 1991.
30. *Schillinger JF, Wiley MJ:* Bladder extrophy; penile lengthening procedure. Urology 24:434, 1984.
31. *Islam M, Boyd PF, Laughlin VC:* Urinary incontinence; a challenge and a solution. J Urol 106:872, 1971.
32. *Flocks RH, Culp DA:* A modification of technique for anostomosing membraneous urethra and bladder neck following total prostatectomy. J Urol 69:411, 1953.
33. *Tanagho EA:* Male epispadias: surgical repairs of urethropenile deformity. Br J Urol 48:127, 1976.
34. *Williams DI, Snyder H:* Anterior detrusor tube repair for urinary incontinence in children. Br J Urol 48:671, 1977.
35. *Juskiewenski S:* Epispade. Comunication au Club Français d'Urologie. Lausanne.
36. *Young HH:* An operation for the cure of incontinence associated with epispadias. J Urol 7:1, 1922.
37. *Dees JE:* Congenital epispadias with incontinence. J Urol 62:513, 1949.
38. *Leadbetter GW, Fraley EE:* Surgical correction for total urinary incontinence: 5 years after. J Urol 97:869, 1967.
39. *Gearhart JP, Williams KA, Jeffs RD:* Intraoperative urethral pressure profilometry as and adjunt to bladder neck reconstruction. J Urol 136:1055-1058, 1986.
40. *Mollard P:* Bladder reconstruction in extrophy: J Urol

124:525, 1980.
41. *Montfort G:* Operación de Young-Dees-Leadbetter. Resultados. Comunicación personal. Curso de uropediatría. XXV aniversario Fundación Puigvert. Barcelona, 1991.
42. *Light JK, Scott FB:* Treatment of epispadias-extrophy complex with the AS 792. J Urol 129:738-740, 1983.
43. *Marshall VF, Muecke EC:* Variations in extrophy of the bladder. J Urol 88:766, 1962.
44. *Boppe M, Marcel JE:* Epispadias. Enciclopedie Medico-Chirurgicale, 18330 D 10; pp 1-4.
45. *Hendren WH:* Congenital female epispadias with incontinence. J Urol 125:558-564, 1981.

Trabajo aceptado para su publicación en enero de 1994

Dr. J. Rodó Salas

c/ Juan Güell, 212, 1o-1a
08028 Barcelona
España