

## Incisión suprapúbica para la exploración inguinal bilateral en las niñas.

Dr. A. Ojeda

Servicio de Cirugía Infantil, Hospital Pte. Plaza. La Rioja, Argentina.

### Resumen

Se presenta una serie de 64 niñas operadas por una hernia inguinal uni o bilateral, a través de una incisión transversa en la línea media del área suprapúbica, para abordar ambos trayectos inguinales. La aponeurosis del oblicuo mayor sólo fue abierta en los casos en los que el contenido herniario era irreductible. En todos los casos, la evolución postoperatoria y los resultados cosméticos fueron satisfactorios. Sólo 2 casos presentaron un hematoma subcutáneo de resolución espontánea.

**Palabras clave:** Hernia inguinal

### Summary

Bilateral inguinal exploration was performed in 64 girls with an uni or bilateral inguinal hernia. A single transverse suprapubic skin incision was used in all of them. Suture ligation of the sac was performed. The external oblique aponeurosis was not opened unless an irreducible content was present in the sac. Operation was successfully performed through this simple approach and optimal cosmetic results were achieved, in comparison to the more common bilateral skin crease incisions. No complications were found except for 3 temporary subcutaneous hematomas.

**Index words:** Inguinal hernia.

### Resumo

São apresentadas 64 meninas operadas de hérnia inguinal uni ou bilateral, através de uma incisão transversa na linha média da região suprapúbica, para a abordagem de ambos os trajetos inguinais. A aponeurose do grande obliquo foi aberta nos casos em que o conteúdo herniário era irreductível. Em todos os casos, a evolução pós-operatória e os resultados cosméticos foram satisfatórios. Apenas 3 casos apresentaram hematoma subcutâneo de resolução espontânea.

**Palavras chave:** Hérnia inguinal

### Introducción

La hernia inguinal bilateral es frecuente en las niñas. En lugar de realizar dos incisiones inguinales, es posible abordar ambos trayectos inguinales por una incisión cutánea suprapúbica y así disminuir el tiempo quirúrgico cuando se ha decidido la exploración bilateral.

### Material y método

Entre 1986 y 1993 se operaron 64 niñas de edades entre 1 mes y 11 años. Tenían evidencia semiológica de hernia inguinal derecha 26 niñas, y 17 del lado izquierdo. Se diagnosticó clínicamente hernia bilateral en 21.

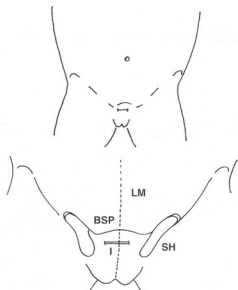


Fig. 1: incisión (I) a 0,5 cm por debajo del borde superior del pubis (BSP). SH: saco herniario, LM: línea media.

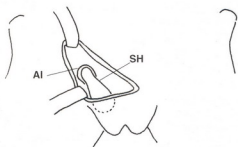

Fig. 2: división hasta acceder al anillo inguinal derecho. SH: saco herniario, AI: anillo inguinal.

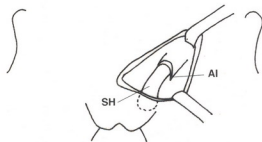

Fig. 3: acceso al anillo inguinal izquierdo.

Técnica quirúrgica: La incisión cutánea de 2 cm. se realizó en la línea media del área suprapúbica, 0,5 cm. por debajo del reborde palpable del pubis (Fig. 1). Luego de la división del tejido celular subcutáneo, se accedió alternativamente a ambos orificios inguinales externos. Se liberó el saco herniario junto al ligamento redondo y se trató su contenido en la forma habitual. El saco, en ambos lados, fue diseccionado hacia el orificio inguinal profundo donde se ligó por transfixión con material irreabsorbible y se seccionó (Fig. 2 y 3). Luego de control de la hemostasia, el celular fue aproximado con catgut 3/0 y la piel con sutura intradérmica.

Sólo en los casos de hernias con contenido irreductible se abrió la aponeurosis del oblicuo mayor.

Los pacientes egresaron el mismo día de la operación con indicación de analgésicos orales.

### Resultados

Sobre 43 niñas con diagnóstico de hernia unilateral, en 15 de ellas se encontró un conducto de Nüick permeable de ambos lados.

Sólo 2 casos presentaron como complicación un hematoma en la herida que se resolvió espontáneamente. En 3 casos se debió abrir la aponeurosis del oblicuo mayor para reducir un ovariocele. La cicatriz fue estéticamente satisfactoria y no se detectaron recidivas herniarias en ninguno de los pacientes.

### Conclusión

La incisión cutánea suprapúbica resultó adecuada para el tratamiento bilateral de las hernias inguinales en las niñas. La técnica simple y los buenos resultados cosméticos obtenidos nos llevan a recomendar su uso.

### Bibliografía

1. Benson CD, Mustard WT, Ravitch MM et al: Cirugía infantil, cap. 37, Year Book Medical Publisher, Chicago, pp 634.
2. Fevre M: Cirugía infantil y Ortopedia, cap. 1, pp 298.
3. Holder TM, Ashcraft: Cirugía Pediátrica, 1984. Cap. 49, pp 651.
4. Pellerin D, Bertin P: Apareil génital, canal inguinal, en: Techniques de chirurgie pédiatrique, cap. 12. Paris, Masson, 1978, pp 526.
5. Swenson O: Cirugía Pediátrica. Cap. 14, Appleton - Lange, Connecticut, pp 217.

Trabajo aceptado para su publicación en mayo de 1994.

Dr. A Ojeda

Isla de los estados 2093  
(5300) La Rioja  
Argentina