Complicaciones de la operación de Soave.

Dras. J. Solana, M. Dávila, A.M. Marín, E. Guastavino, L. Sassón, M.T.G. de Dávila.

Areas de Cirugía General, Gastroenterología, Clínica y Anatomía Patológica, Hospital de Pediatría Dr. J.P. Garrahan. Buenos Aires, Argentina.

Resumen

Se analizan las complicaciones luego del tratamiento quirúrgico con la operación de Soave, en 83 pacientes con Enfermedad de Hirschsprung, sobre un total de 105, asistidos desde junio de 1988 hasta abril de 1994.
El seguimiento postoperatorio fue realizado por un equipo multidisciplinario según un protocolo que tuvo en cuenta el estado clínico, el desarrollo pondoestatural, la evaluación de la cantidad y características de las deposiciones, el tacto rectal para control del calibre del descenso, el coprocultivo en los pacientes con enterocolitis, la revisión histológica de las piezas quirúrgicas y el colon por enema en el postoperatorio alejado.
La enterocolitis postoperatoria se presentó en 19 pacientes (23%): en 5 atribuíble a estenosis de la anastomosis que mejoraron al desaparecer la causa y en 14 con calibre normal. Se investigaron exhaustivamente sin encontrar la etiología y se los medicó con antibióticos en forma prolongada, con remisión de los síntomas. El 18% tuvo episodios esporádicos de constipación sin lesión orgánica evidente. La necrosis del muñón rectal con o sin autoamputación se vió en 5 pacientes. Hubo 14 niños con estenosis del descenso, 4 de ellos se resolvieron quirúrgicamente, las restantes cedieron con dilataciones.
En dos pacientes, uno por perforación rectal y otro con aganglionosis residual, se realizó una nueva operación de descenso, con técnica de Duhamel.
Se registró una fístula enterocolónica cuya resolución fue quirúrgica. Cuatro pacientes tuvieron oclusión intestinal por bridas.
Fallecieron 2 pacientes en el postoperatorio alejado: uno con aganglionosis total por sepsis a partir de la alimentación parenteral y otro por un cuadro oclusivo, en otro centro hospitalario.

Palabras clave: Aganglionosis colónica - Megacolon - Enfermedad de Hirschsprung.

Summary

Soave's technique for rectal pullthrough in Hirschsprung's disease has been used in 83 occasions among 105 patients with intestinal aganglionosis seen between 1988 and 1994.
Patients were followed in a multidisciplinary basis and their clinical status, growth and rectal function were registered. Digital rectal examination and barium enemas were indicated for detection of rectal stenosis. All the resected specimens were reviewed.
Rectal stenosis presented in 14 of the 83 patients. In 4 of them the stenosis required surgical revision. Digital dilatation was curative for the remaining 10 patients. Postoperative Enterocolitis (PE) was present in 23% of the patients (n:19). In 5 of them rectal stenosis could be the cause since digital dilatations resolved the symptoms. In 14 patients with PE the rectal caliber was normal and no other explanation could be found. Antibiotic therapy was effective in all of them. Sporadic episodes of constipation were present in 18% of the patients.
Two patients had to be reoperated on: one with a rectal perforation and the other with insufficient rectal resection and residual aganglionic segment. One patient developed an enterocolonic fistula and 4 others were reoperated on for occlusive intestinal adhesions. One patient with total aganglionosis died due to a catheter related sepsis, after several months of total parenteral nutrition. Another patient died elsewhere after small bowell obstruction had not been properly managed.

Index words: Colonic aganglionosis - Megacolon - Hirschsprung's disease.

Resumo

São analisadas as complicações imediatas do tratamento cirúrgico da operaçnao de Soave em 83 pacientes com doença de Hirschsprung, sobre um total de 105 observados de junho de 1988 a abril de 1994.
O seguimento pós-operatório foi realizado por uma equipe multidisciplinar segundo um protocolo que levou em conta o

estado clínico, o desenvolvimento pondoestatural, a avaliação da quantidade e características das evacuações, toque retal para controle do calibre do cólon abaixado, coprocultura nos pacientes com enterocolite, revisão histotógicas das peças cirúrgicas e do cólon por enema opaco no pós-operatório tardio. A enterocolite esteve presente em 19 pacientes (23%), em 5 atribuível à estenose da anastomose, tendo melhorado com o desaparecimento da causa, e em 14 com abaixamento normal, os quais foram exaustivamente investigados sem ser encontrada a etiologia, tendo sido medicados com antibióticos de uma maneira prolongada com remissão dos sintomas. Em 18% houve episódios esporádicos de constipaçnao intestinal sem causa orgânica aparente. A necrose do coto retal, com ou sem autoamputação, foi verificada em 5 pacientes. Houve 14 crianças com estenose do abaixamento: 4 delas resolveram cirurgicamente; os demais cederam com dilatações. Em 2 pacientes, um por perfuração retal e outro com aganglione residual, foi realizado novo abaixamento pela técnica de Duhamel. Foi registrada uma fístula enterocolônica de resolução cirúrgica. Quatro pacientes tiveram oclusão intestinal por bridas. Dois pacientes faleceram no pós-operatorio tardio: um com aganglionose total por sepsis a partir da nutrição parenteral e outro por um quadro oclusivo não tratado no seu lugar de origem.

Palavras chave: Aganglionose colônica - Megacólon - Enfermidade de Hirschsprung.

Introducción

La corrección quirúrgica de la enfermedad de Hirschsprung[1] con diferentes tipos de descenso abdominoperineal, presenta complicaciones postoperatorias que oscilan entre el 2 y el 20% según las comunicaciones internacionales[2].

Se analizan las complicaciones surgidas en el tratamiento de 83 pacientes, a quienes se les realizó descenso endorrectal con técnica de Soave[3-4], sobre un total de 105 con diagnóstico de enfermedad de Hirschsprung, atendidos en el período junio 1988-abril 1994, en el Hospital de Pediatría Dr. J.P. Garrahan, Buenos Aires, Argentina (Fig. 1).

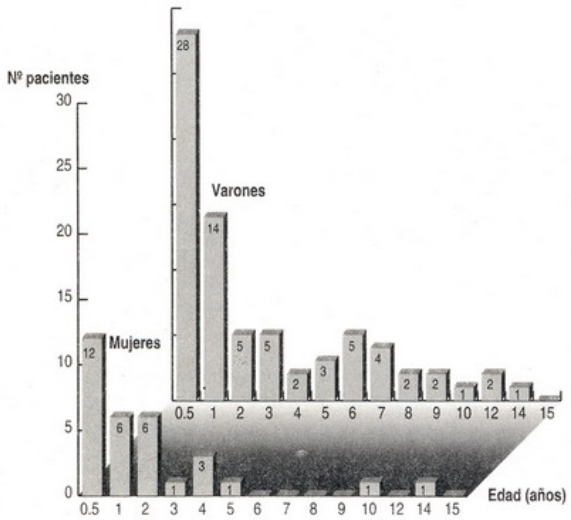

Fig. 1: 105 pacientes. Distribución según la edad y el sexo. 74 varones y 31 mujeres

Los pacientes fueron operados por un mismo equipo quirúrgico y el seguimiento se hizo en consultorio externo por un equipo multidisciplinario específico para los pacientes con megacolon congénito.

Material y método

A 83 pacientes con diagnóstico de enfermedad de Hirschsprung se les realizó descenso endorrectal según técnica de Soave como primera operación correctora, con o sin colostomia previa: 76 con aganglionosis de colon izquierdo y 7 con aganglionosis total de colon[5] (Cuadro 1). Se excluyeron aquellos pacientes que llegaron a la consulta con el descenso realizado en otras instituciones.

El seguimiento postoperatorio se realizó según un protocolo que tuvo en cuenta el estado clínico y el desarrollo pondoestatural, evaluación de la cantidad de deposiciones y características de las mismas, tacto rectal seriado para control del descenso y con colon por enema al año de la operación, coprocultivo en los pacientes con enterocolitis postdescenso (ECPD), revisión de las piezas quirúrgicas de estos mismos niños, en busca de cambios inflamatorios persistentes de la pared intestinal.

Soave	76
Shandling	5
Boley	2
Reoperaciones	
Lynn	1
Duhamel	1

Cuadro 1: tratamiento quirúrgico en 83 pacientes.

En el diagnóstico ECPD[13-14-15-16] se incluyeron a los pacientes que presentaron un cuadro clínico de distensión abdominal, vómitos, diarrea explosiva y alteraciones compatibles con suboclusión intestinal en la radiografía de abdomen simple de pie, sino a aquellos que tuvieron distensión abdominal de diferente magnitud y deposiciones diarreicas y/o pastosas fétidas.

Resultados

Entre las complicaciones atribuibles a la enfermedad, hubo 15 pacientes (18%) que en algún momento del postoperatorio presentaron episodios de constipación. Fueron manejados con dieta y en algunos casos con enemas evacuantes por cortos períodos. Todos mejoraron y están actualmente con buena función. Sólo uno de estos niños no mejoró con las medidas antedichas, manteniendo una constipación pertinaz. Una aganglionosis residual fue confirmada por biopsia rectal por succión, se hizo miomectomía según técnica de Lynn, y está actualmente libre de síntomas. Debe tenerse en cuenta que antes del descenso estos pacientes nunca tuvieron deposiciones espontáneas, por lo que es necesario reeducar su ritmo evacuatorio luego del mismo.

En todos los pacientes el recto fue dilatado a partir de los 10 días del postoperatorio, durante 2 a 3 meses, según sugiere Soave[4]. Consideramos que existe estenosis del descenso, cuando persiste estrechez de la anastomosis más allá de 3 meses del postoperatorio. Catorce pacientes (16.8%) presentaron esta complicación. Diez respondieron a un plan de dilataciones más prolongado. Cuatro de ellos tenían fibrosis de la anastomosis y requirieron tratamiento quirúrgico, con apertura radiada y resección del área estenótica por vía endoanal.

La necrosis del muñón con o sin autoamputación se vió en 5 pacientes (6%) y se debió en todos los casos a alteraciones de la vascularización, que también fueron la causa de las estenosis del descenso.

Fue necesario reoperar a 2 pacientes (2.4%) a los que se les realizó un redescenso con técnica de Duhamel[6]. Un paciente presentó una perforación rectal al dilatar la anastomosis con bujías. A este paciente se le había descendido un colon sumamente fino y desfuncionalizado por una colostomía previa prolongada. Otro paciente fue reoperado luego de haber descendido intestino aganglionar. Presentaba una aganglionosis total de colon cuyo diagnóstico se obtuvo recién después de la primera operación. Se le hizo una ileorrectoanastomosis con técnica de Duhamel. Ambos pacientes tuvieron buena evolución.

La enterocolitis postdescenso (ECPD) se presentó en 19 pacientes (22.8%), en 5 atribuible a estenosis de la anastomosis que mejoraron con las dilataciones y 14 con descenso de calibre normal. La revisión histológica de las piezas quirúrgicas de estos pacientes mostró colitis leve. Los coprocultivos desarrollaron gérmenes comunes. No se investigó Clostridium Difficile. En todos se utilizó durante un mes, tratamiento antibiótico por vía oral (Metronidazol y/o Trimetoprimasulfa) a dosis habituales, mejorando las características de las deposiciones. En siete pacientes con más de dos episodios de ECPD se prolongó el tratamiento antibiótico, con remisión de los síntomas.

A un paciente con perforación espontánea de colon en el período neonatal, se le realizó una colostomía y luego descenso endorrectal. En el postoperatorio alejado presentó una fístula enterocolónica, que requirió tratamiento quirúrgico.

Cuatro niños (4.8%) tuvieron oclusión por bridas en diferentes momentos del postoperatorio alejado, todos se solucionaron quirúrgicamente.

En 7 pacientes (8.4%) se observaron complicaciones de la herida (4 infecciones y 3 eventraciones).

Fallecieron 2 pacientes (2.4%), uno por sepsis a Cándida a partir del catéter de nutrición parenteral, y otro por un cuadro de oclusión intestinal en un hospital de su provincia de origen (Cuadro 2).

Desde hace dos años incorporamos el control radiológico del colon contrastado, al año del postoperatorio, que se realizó en 36 pacientes. Los resultados fueron: 20 normales, 10 con distintos grados de dilatación, 5 tuvieron retención de materia fecal y 3 con estenosis radiológica sin síntomas y con tacto rectal normal. Dos pacientes presentaron más de un signo. En los niños con aganglionosis total, independientemente de la técnica utilizada, se vió radiológicamente la colonización del ileon descendido (Fig. 2-3-4-5).

Enterocolitis postdescenso	19 (22,8%)
Constipación postdescenso	15 (18%)
Estenosis del descenso	14 (16,8%)
Dilatación 10	
Operados 4	
Necrosis del muñón	5 (6%)
Complicaciones de la herida	7 (8,4%)
Oclusión por bridas	7 (4,8%)
Fístula enterocolónica	1 (1,2%)
Perforación de colon	1 (1,2%)
Aganglionosis residual	1 (1,2%)
Fallecidos	2 (2,4%)

Cuadro 2: *complicaciones postoperatorias.*

Fig. 2: colon descendido de calibre normal.

Fig. 4: colon dilatado por segmento aganglionar residual.

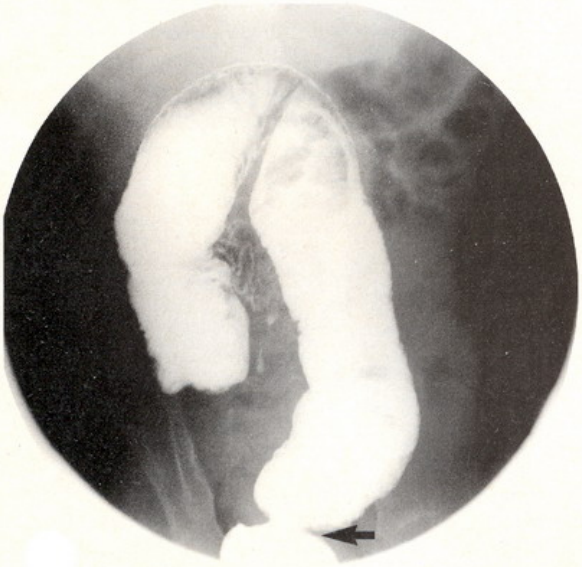

Fig. 3: colon descendido con estenosis de las anastomosis, sin manifestación clínica. Hallazgo radiológico.

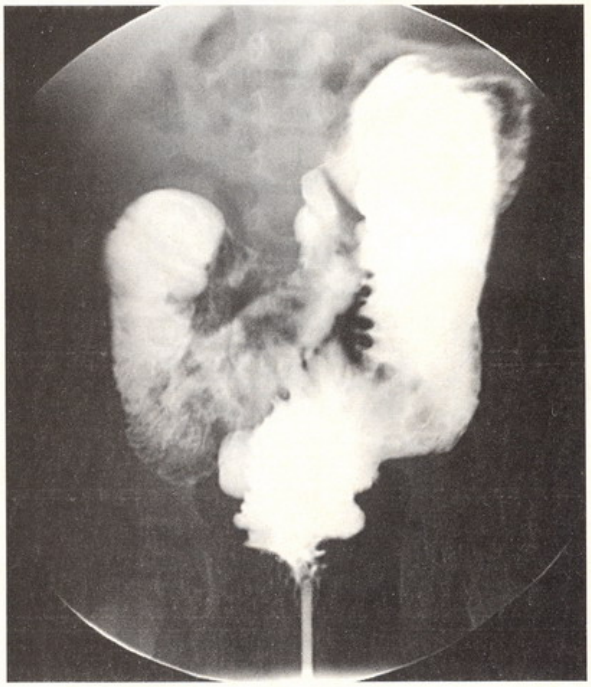

Fig. 5: colonización del íleon en el postoperatorio de la operación de Shandling.

Discusión

Si bien muchos pacientes a los que se les realizó un descenso endorrectal según la técnica de Soave como tratamiento definitivo de su enfermedad de Hirschsprung, tienen buena evolución, existe un porcentaje variable que presenta complicaciones[7-8-9-10]. Estas

complicaciones no tuvieron relación con la presencia o no de colostomía previa, a excepción de aquellos con un colon muy desfuncionalizado. Preferimos el tratamiento con enemas, sin colostomía, en la medida que la respuesta sea favorable.

Algunas complicaciones son propias de cualquier procedimiento quirúrgico, como oclusión intestinal por bridas, infección y eventración de la herida. Otras complicaciones como necrosis del muñón rectal y estenosis del descenso, constipación y enterocolitis las consideramos relacionadas a la patología de base y a su corrección quirúrgica.

La necrosis del muñón rectal y la estenosis del descenso[8-9] serían consecuencia de fallas en la técnica quirúrgica. En la revisión encontramos que todos estos pacientes tuvieron algún tipo de problema durante el acto quirúrgico (Cuadro 3).

- Disección incompleta de la mucosa rectal
- Déficit en la vascularización del manguito y/o del recto descendido.
- Anastomosis circular estenosante.
- Calibre muy pequeño del colon descendido.
- Insuficiente movilización del colon descendido.

Cuadro 3: *aspectos técnico-quirúrgicos que condicionan complicaciones.*

Consideramos que es fundamental tener en cuenta durante la cirugía:

a) Disección completa de la mucosa hasta la línea pectínea con control por vía abdomino perineal.

b) Respetar el paquete hemorroidal superior y el pie vascular del colon descendido para tener buena irrigación del recto y del descenso respectivamente.

c) Funcionalizar el colon izquierdo con irrigaciones para evitar que su pequeño calibre resulte en un manguito sero-muscular muy estrecho.

d) Instalar la colostomía, en caso de indicarla, en la zona inmediatamente proximal al segmento aganglionar para aprovechar la máxima longitud colónica y/o descender la colostomía.

e) La buena esqueletización del colon permite hacer el descenso sin tensión.

La etiopatogenia de la constipación postoperatoria se ha relacionado a diversas causas: estenosis del descenso, aganglionosis residual, hiperactividad del esfínter y/o dismotilidad colónica[2-11]. Sólo en un paciente se detectó aganglionosis residual que curó con una miomectomía a lo Lynn [12].

La constipación esporádica presente en 15 pacientes (18%) fue manejada con dieta y enemas evacuantes durante cortos períodos, y mejoraron con ese tratamiento.

La hiperactividad del esfínter y la dismotilidad colónica no pueden ser evaluados en este trabajo debido a que la manometría postoperatoria está recientemente instituída en nuestro protocolo.

De los 19 pacientes con ECPD solamente en 5 se puede atribuir ésta a estenosis del colon descendido. No todos los pacientes con estenosis presentaron enterocolitis. El coprocultivo realizado en estos niños dió flora inespecífica. No se hizo cultivo de Clostridium difficile por no tener aún implementada la técnica[17-18].

En la literatura mundial, se atribuye la ECPD a diferentes causas, como cambios inflamatórios persistentes en la pared intestinal, alteraciones de la mucina de las células intestinales, actividad de las toxinas del Clostridium difficile, persistencia de aganglionosis residual o secundaria al descenso por causa vascular, hipertonía del esfínter, dismotilidad colónica[11] y alteraciones de la inmunidad de la pared intestinal. Creemos que es necesaria la búsqueda protocolizada de estas causas para la mejor comprensión y manejo de estas complicaciones[19].

Bibliografía

1. *Hirschsprung H:* Stuhltragheit neugeborener infolge von dilatation und hypertrophie des colons. Jahrb Kinderh 27, 1888.
2. *Moore SW, Millar AJW, Cywes:* Long term clinical, manometric, and histological evaluation of obstructive symptoms in the postoperative Hirschsprung's patient. J Pediatr Surg 29:106-111, 1994.
3. *Soave F:* Hirschsprung's disease, a new surgical technique. Arch Dis Child 39:116, 1964.
4. *Soave F:* Endorectal pull-through: 20 years experience. J Pediatr Surg 20:568-570, 1985.
5. *Solana J, Martínez Ferro M, Dávila M:* Aganglionosis total de colon. Rev Cir Inf 3(1):21-24, 1993.
6. *Duhamel B:* Retrorectal and transanal pull-through procedure for the treatment of Hirschsprung's disease. Dis colon and rectum 7:455, 1964.
7. *Pellerin PD:* Hirschsprung's disease in children. Ann Gastroenterol Hepatol (París) 20:129-131, 1984.
8. *Foster P, Cowan G, Wrenn E:* Twenty five years' experience with Hirschsprung's disease. J Pediatr Surg 25:531-534, 1990.
9. *Campobasso P, Salano F, Sinaglia M et al:* Hirschsprung's disease. Results of surgical treatment. Pediatr Med Chir 8:659-664, 1986.
10. *Marin AM, Dávila M, Solana J et al:* Enfermedad de Hirschsprung. Rev Cir Inf 2 (4):139—142, 1992.
11. *Mishalany H, Wooley MM:* Postoperative functional and manometric evaluation of patients with Hirschsprung's disease. J Pediatr Surg. 22:443-446, 1987.
12. *Lynn H et al:* Rectal myectomy in Hirschsprung's disease. Arch Surg 110:991, 1975.
13. *Fujimoto T, Puri P:* Persistence of enterocolitis following diversion of faecal stream in Hirschsprung's disease. Pediatr Surg Int 3:141-146, 1988.

14. *Teitelbaum D, Caniano D, Qualman S:* The pathophysiology of Hirschsprung's associated enterocolitis: importance of histologic correlates. J Pediatr Surg 24:1271-1277, 1989.
15. *Teich S, Schisgall RM, Anderson KD:* Ischemic enterocolitis as a complication of Hirschsprung's disease. J Pediatr Surg 21:143-145, 1986.
16. *Teitelbaum D, Qualman S, Caniano D:* Hirschsprung's disease. Identification of risk factors for enterocolitis. Ann Surg 207:240-244, 1988.
17. *Behbehani AW, Fischer G, Rahlf G:* Pseudomembranous colitis in Hirschsprung's disease. Klin Padiatr 195:358-360, 1983.
18. *Thomas DF, Fernie DS, Bayston R et al:* Enterocolitis in Hirschsprung's disease: a controlled study of the etiologic role of Clostridium difficile. J Pediatr Surg 21:22-25, 1986.
19. *Fujimoto T:* Natural history and pathophysiology of enterocolitis in the piebald lethal mouse model of Hirschsprung's disease. J Pediatr Surg 23:237-242, 1988.

Trabajo presentado en el 1º Congreso de Cirugía Pediátrica del CIPESUR. Foz de Iguazú, septiembre de 1994.

Dra. J. Solana

Pichincha 1850
(1245) Buenos Aires
Argentina