Siamesas pigópagas. Su evolución 14 años después de la separación quirúrgica.

Dres. F.R. Prieto, L. Margaride, A. Turconi, J.C. López, E. Freud, F. García, E. Janowski, H. Pomata, H. Picco, y Lic. J. Bustingorri.

Sanatorio Güemes, Hospital Privado. Buenos Aires, Argentina

Resumen

Se presenta la descripción, tratamiento quirúrgico y evolución de un par de gemelas pigópagas, asistidas en 1980. Las niñas compartían el sacro y la columna desde la 3° vértebra lumbar, el saco dural y el periné posterior, presentando un orificio anal común. Estaban unidas por una amplia superficie, sin otras malformaciones. Pesaron al nacer 4.800 gr.
Luego de efectuárseles colostomía, fueron separadas a los 45 días de vida. El defecto de la piel en ambas, se cubrió con colgajos de glúteo mayor y deslizamiento de piel vecina. Una de ellas requirió un descenso rectal y posteriormente varias reoperaciones, obteniendo finalmente una aceptable continencia anal; su hermana en cambio, a quien se asignó el ano común, tiene continencia defectuosa.
Ambas presentaron vejiga neurogénica: una de ellas conserva buena función renal a expensas de un único riñón funcionante y requiere cateterismo intermitente; la otra evolucionó a la insuficiencia renal, es tratada con hemodiálisis y será transplantada próximamente. Esta última, de menor talla y peso, presenta moderada escoliosis y diferencia de longitud de miembros que altera su marcha, por asimetría de la pelvis. El desarrollo intelectual y social fue hasta el momento, normal en ambas.

Palabras clave: Siamesas pigópagas - Pigópagos.

Summary

In 1980 a pygopagus set of female conjoined twins were born by cesarean section and surgically separated in the newborn period. This is our first report of thist case after 14 years of postoperative follow up. The girls were joined at the distal lumbar spine with a single abnormal sacrum. Dural sacs and posterior perineums were undivided and they shared the terminal rectum and anus. There were not any other endangering life anomalies. After a proper assessment of their conjoined state and planning of the operative strategy, a transverse colostomy was done on each girl. Separation was performed at 45 days of age. Gluteal skin flaps were used to cover their large skin defect. Abdominoperineal rectal pull-through was necessary in one of them because the other twin retained the distal rectum and anus. Both twins had an uneventful postoperative course. Neurogenic bladder was diagnosed in both girls and intermittent catheterization is still required. In one of them the renal function remains normal beside she has a solitary kidney. The other one developed renal insufficiency and is now smaller in height and weight. She will receive a renal transplant in the near future. Mental and social development has been normal in both girls.

Index words: Siamese twins - Conjoined twins - Pygopagus.

Resumo

Apresenta-se a descrição, o tratamento cirúrgico e a evolução de um par de gêmeas pigópagas, atendidas em 1980. As meninas compartilhavam o sacro e a coluna desde a terceira vértebra lombar, o saco dural e o períneo posterior, apresentando um orifício anal comum. Estavam unidas por uma ampla superfície, sem outras malformações e pesaram, ao nascer, 4.800 g. Depois de serem submetidas a colostomia, foram separadas com 45 dias de vida, O defeito da pele em ambas, foi coberto com retalhos do grande glúteo e descolamento da pele vizinha. Uma delas requereu abaizamento retal e posteriormente várias reoperações, obtendo finalmente uma continência anal aceitável; sua irmã, em troca, a quem se destinou o ânus comum, tem continência defeituosa.
Ambas apresentaram bexiga neurogênica: uma delas conserva boa função renal às custas de um único rim funcionante, requerendo cateterismo intermitente; a outra evoluiu para insuficiência renal, é tratada com hemidiálise e será transplantada em breve. Esta última, de menor porte físico e peso, apresenta moderada escoliose e diferença no

comprimento dos membros, o que altera sua marcha por assimetria da pelve.
O desenvolvimento intelectual e social foi, até o momento, normal em ambas

Palavras chave: Siamesas pigópagas.

Introducción

El nacimiento de gemelos unidos es una rareza. La denominación de "siameses" aplicada a este fenómeno, tuvo origen en la notoriedad que adquirieron Chang y Eng, gemelos xifópagos nacidos en Siam en 1811. Estos vivieron unidos protagonizando una existencia novelesca, durante la que entre otras curiosidades, formaron cada cual su respectiva familia, sumaron entre ambos 21 hijos y murieron de causas naturales, juntos como había vivido, en 1874[1].

Se relata ocasionalmente en la literatura médica la separación "exitosa" de gemelos unidos, aunque pocas veces la evolución alejada de los pacientes, en su mayoría portadores de secuelas graves.

Comunicamos la descripción, tratamiento y evolución de dos gemelas pigópagas operadas en Buenos Aires en 1980.

Presentación del caso

M y A nacieron por cesárea unidas por el dorso y el periné, con excelente vitalidad, pesaban 4.800 g. Presentaban fusión de los glúteos mayores, crestas ilíacas posteriores y el sacro. Compartían asimismo el periné posterior y el ano, ubicado en la línea media y con apariencia normal, la vulva y vagina de cada gemela estaban bien conformadas. No presentaban otras malformaciones evidentes (Fig. 1).

Fueron estudiadas con radiología directa, pielografías, cistouretrografías (Fig. 2), urodinamia, recto-colon contrastado (Fig. 3) y tomografía computada. Los exámenes cardiovascular y neurológico, tanto como los estudios de laboratorio fueron normales. La columna vertebral era común desde la tercera lumbar y el sacro compartido, era displásico.

Presentaban cifoescoliosis postural. La gemela M tenía riñones ortotópicos con buena excreción, mientras que la "A" presentaba el riñón derecho pelviano. La vejiga presentaba en ambas un contorno irregular, observándose la simultánea contracción a nivel del trígono. La gemela A tenía reflujo vésico-ureteral bilateral grado IV mientras la M no presentaba reflujo; la micción era sincrónica (Fig. 4). El colon de ambas, de aspecto normal, terminaba en forma de "Y" en un ano único.

A los 15 días de vida se realizó una colostomía transversa en cada una, asistida cada paciente por un anestesista. Las pacientes registraron respuestas individuales a las drogas y también en los parámetros de control.

La separación de las niñas fue preparada minuciosamente y se realizó a los con 45 días de vida.

Se acondicionaron para la operación dos amplios quirófanos comunicados, disponiendo las condiciones adecuadas de asepsia, temperatura, aislamiento, los insumos y el instrumental previsto desde el día anterior, manteniéndolos luego cerrados hasta la operación. Se confeccionó el listado del personal interviniente

Fig. 1: gemelas pigópagas. Vista lateral. Ambas niñas con colostomía transversa.

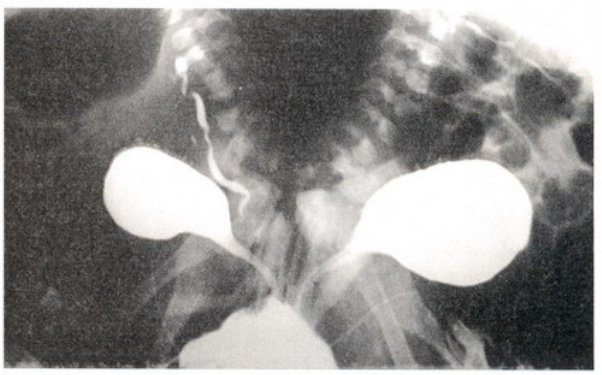

Fig. 2: en la radiografía de perfil se puede observar la fusión ósea y la cistografía de ambas, donde se ve la irregularidad del contorno vesical y la contracción simultánea del cuello vesical.

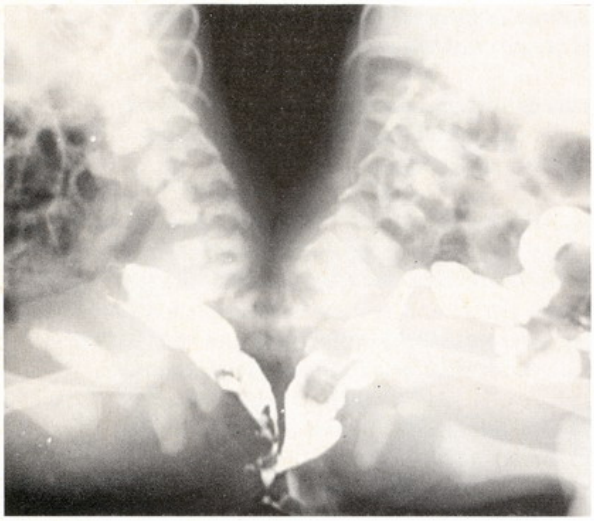

Fig. 3 : colon por enema desde el ano único: Se registra la comunicación a nivel del recto.

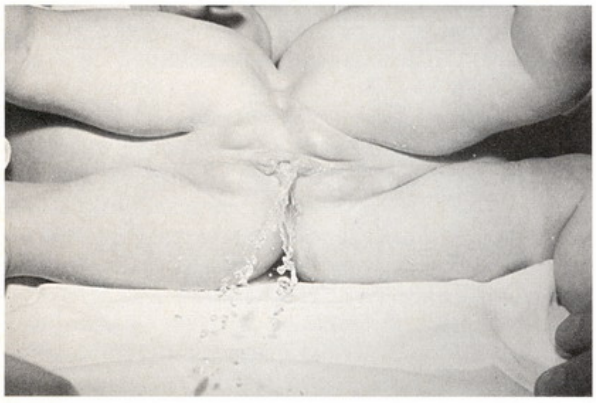

Fig. 4: Se observa la fusión del periné. La imagen capta la micción simultánea de las gemelas.

con las respectivas funciones asignadas, previéndose el estricto control de acceso a los quirófanos. Se guardó la máxima reserva para evitar cualquier información improcedente acerca de las pacientes como de los profesionales actuantes, comprometiendo en esto al personal y a los familiares.

Operación: I- Separación

Cada gemela fue asistida por un anestesista, un neonatólogo y una enfermera del equipo. El tiempo quirúrgico total fue de 6 horas.

Se dispuso iniciar la separación desde la región dorsal, para efectuar la división del canal raquídeo antes que la del colon. Se seccionó la piel por el pliegue mediano y continuó con la de los músculos glúteos unidos hasta el plano óseo; se dividió a continuación la sínfisis de crestas ilíacas hasta la fusión vertebral; en este plano se identificó el saco dural común y se disecaron las últimas tres raíces sacras, hasta reconocer su destino individual.

Una gruesa raíz común, que correspondía a S4 se dividió longitudinalmente. La sección del saco dural se completó al finalizar la sección ósea. De este modo se minimizó la pérdida de líquido cefalorraquídeo.

Luego se separaron los genitales internos, encontrándose sólo un plano laxo entre las vaginas. Individualizando luego el colon terminal y el recto. En razón del mayor tamaño y ausencia de reflujo vésico-ureteral, se asignó a la gemela M el ano común.

Se disecó el colon de la gemela A hasta la fusión rectal, a escasos centímetros del canal anal común y se lo seccionó a este nivel, preparándolo para la reconstrucción diferida, cerrándose el orificio creado en el recto de la gemela "M". Se seccionó por la línea media el puente de piel que mantenía la unión.

II- Reconstrucción anorrectal

La disposición de los músculos del piso pelviano mostraba una curiosa disposición. Tal como está descripto en el caso relatado por Cloutier[2], una gruesa banda muscular, probablemente el elevador del ano, tomando inserción en el sacro común, se abría en forma de abanico insertándose en el pubis de cada niña, presentando un hiato central que daba lugar al pasaje de los genitales internos y colon, hacia el periné.

A pesar que la sección se hiciera por la línea media, la decisión de conservar el ano para la gemela "M" obligó a dejar a ésta una parte mayor del músculo elevador contorneando el recto. Este plano muscular fue cerrado con puntos separados, cubriendo el recto y solidarizándolo luego a la masa de músculo elevador, el que se fijó al periostio del sacro para construir una "hamaca pubo-rectal".

En la gemela A el descenso colónico fue sencillo, luego de una breve disección se abocó el orificio rectal a la piel y se confeccionó con el músculo elevador disponible, un soporte retro-rectal, fijándose éste al sacro.

III- Reconstrucción del defecto cutáneo

Se investigaron colgajos miocutáneos glúteos, de recto interno y de fascia lata, dejando como alternativas los colgajos cutáneos de rotación y avance.

Una vez separadas las niñas, se consideró imprescindible cubrir el área de cierre de las meninges, el sacro y el recto-colon. Se disecaron colgajos musculares vecinos a expensas de las áreas superficiales de los glúteos mayores, que fueron rebatidas sobre la línea media, lográndose la cobertura pretendida. A continuación se tallaron tres colgajos fasciocutáneos de rotación y avance asimétricos obteniéndose un cierre cutáneo aceptable (Fig. 5 y 6).

Fig. 5: El lecho cruento de una de las pacientes luego de la separación.

Fig. 6: A los 3 años. Resultado de la reconstrucción en una de las niñas, similar al de su hermana.

Evolución inmediata

La recuperación de las niñas fue satisfactoria hasta el alta, a los 28 días de la operación. Estuvieron libres de infección y se alimentaron normalmente. Solamente sufrieron ambas, la necrosis de los extremos de la piel de los colgajos cutáneos, que fueron tratadas con azúcar, obteniéndose una pronta granulación y posterior epitelización.

Evolución alejada

La gemela M presentó signos de pielonefritis crónica izquierda con hipertensión arterial, medicada desde los 3 años hasta la actualidad. Previo a la cirugía tenía vejiga piriforme y posteriormente presentó reiterados episodios de retención urinaria que requirió cateterización permanente hasta los 4 años. Tuvo reflujo vésico ureteral izquierdo grado IV que remitió a los 7 años.

Actualmente tiene continencia urinaria, recibe quimioprofilaxis antibiótica y se maneja con cateterismo intermitente. La función renal se ha mantenido normal a expensas del riñón derecho, con cifras de urea y creatinina normales.

Tuvo menarca a los 11 años, con una talla de 130 cm., creciendo desde entonces 5 cm. El peso, la talla y la edad ósea son coincidentes con la edad cronológica. Pesa actualmente 40 kg.

La cifoescoliosis postural se ha corregido sin tratamiento. La displasia de apoyo de cadera fue tratada con férula de Briones hasta los 10 meses. Caminó a los 18 meses y desde entonces su marcha es normal. Queda por tratar la secuela estético-funcional ocasionada por la movilización de los músculos glúteos utilizados para cubrir el defecto resultante de la separación.

A los 18 meses le fue cerrada la colostomía. La función recto-anal es deficiente: el ano y el recto son hipotónicos, presentando encopresis moderada.

Cursa actualmente el 2º año secundario, con buena integración social. Es plácida e indolente.

La gemela A Luego de su separación no presentó infecciones, aparentando buen vaciamiento vesical y mejor evolución que su hermana. Si bien la función renal era normal a los 5 años, mostraba en los estudios urodinámicos una vejiga seudodiverticular, de baja capacidad y complacencia, con disinergia esfínter-detrusor y reflujo bilateral grado IV. Permanecía libre de infección.

A los 7 años presentó caída del filtrado glomerular, elevación de la urea y creatinina, junto con hipertensión arterial, la que obligó a su medicación.

A pesar de la derivación urinaria con ureterostomías en asa, la insuficiencia renal progresó. A los 11 años se le realizó colocistoplastia y comenzó con hemodiálisis, previéndose el futuro trasplante renal. Las dificultades para el manejo de la vejiga ampliada, han postergado el trasplante, el que requerirá previamente una nueva cistoplastia.

El desarrollo pondoestatural fue hasta los 7 años similar al de su hermana, con -3 desvíos estándar, con talla, peso y edad ósea de 3 y medio años. Tuvo la menarca a los 13 años. Actualmente mide 124,5 cm. y pesa 25,5 kg.

Caminó a los 18 meses, luego que fuera tratada su displasia de apoyo, igual que su hermana. Actualmente presenta trastornos de la marcha, probablemente por asimetría de pelvis, presenta diferencia de longitud de miembros inferiores y escoliosis torácica.

A los 14 meses, debió ser reoperado el "neo-ano" por estenosis y prolapso. Ocho meses después se le efectuó nueva anoplastia y hernioplastia inguinal. A los 30 meses debido a la evidente insuficiencia del plano muscular del periné, se intervino nuevamente: desprendiendo el neo-ano y seccionando el piso perineal se obtuvieron dos colgajos musculares laterales, cada uno de los cuales fue fijado al pubis opuesto, abrazando el recto. Se desprendió asimismo parte de los glúteos mayores, que habían sido rotados en la operación reconstructiva inicial, deslizándolos hacia el periné y cruzándolos luego como soporte de los elevadores. El recto, previo a su fijación,

fue angulado en sentido dorsal y se efectuó nueva anoplastia. Pocas semanas después fue cerrada la colostomía. Presenta actualmente buena continencia, manteniéndose libre de ensuciamiento.

La niña mantiene escolaridad regular, cursando como su hermana el segundo año secundario.

Discusión

Oschner en New Orleans en 1955[3], parece haber sido el primero en realizar con éxito la separación de pigópagos. Se han descripto posteriormente unos pocos casos[4-5-6-7-8]. Está referido que este tipo de fusión representa alrededor del 18% de las variantes publicadas de gemelos unidos[7]. La morfología de la malformación ha sido en ocasiones más compleja, compartiendo los niños en mayor grado la pelvis, otras vísceras abdominales y un miembro inferior[9-10-11]. La estrategia de la separación en casos similares al nuestro, ha sido con pocas variantes, la utilizada por nosotros.

Como el operativo de separación concentra la mayor preocupación, suele ser menos considerado en esta etapa el futuro de cada individuo. El seguimiento de las niñas a lo largo de todos estos años, nos ha permitido revisar nuestra primera interpretación de varios aspectos del caso, efectuar la evaluación crítica de las decisiones tomadas entonces y sintetizar algunas conclusiones:

1- La mayor gravedad del defecto estuvo dada por la inervación caudal común.

2- La falta de la enorme extensión de piel que ocasionó graves preocupaciones, por el gran lecho cruento y la necesidad de cubrirlo mediante colgajos con garantía de vitalidad, se resolvió satisfactoriamente con el procedimiento elegido (Fig. 5 y 6). Quedan zonas glúteas pasibles de correcciones estéticas y funcionalmente aptas para la marcha.

3- Como era previsible, el sacro displásico se asoció a la vejiga neurógena y deficiente función recto-anal.

4- La disfunción de la vía urinaria representó el factor de riesgo más importante. El objetivo prioritario de preservar desde el principio la función renal, fue afectado en gran parte por intermitencias en la concurrencia de las pacientes y deficiencias en el cumplimiento de las indicaciones.

5- La incontinencia anal, condicionada por el defecto de la inervación y la disposición alterada del elevador del ano, fue a la postre menor en la gemela A, luego de sus reoperaciones. En la gemela M el ano propio desprovisto de su complejo anátomo-funcional normal, fue insuficiente para proporcionar la continencia.

A pesar de su condición de enfermas crónicas, las niñas, por la encomiable dedicación de sus padres, tuvieron adaptación social y escolaridad normales.

Concluímos señalando la fundamental importancia de conformar un equipo armónico para afrontar el tratamiento de situaciones como esta, sin duda, una de las más notables y curiosas que se presentan en la cirugía pediátrica.

Bibliografía

1. *Wallace I, Wallace A:* Los siameses. Grijalbo ed. Barcelona, 1978.
2. *Cloutier R. Levasseur L, Copty M et al:* The surgical separation of pygopagus twins. J Pediatr Surg 14:554, 1979.
3. *Oschner A:* In: Discussion of article by H. Wilson and E. Storer: Surgery in Siamese twins: a report of 3 sets of conjoined twins treated surgically. Ann Surg 145:718, 1957.
4. *Koop E:* Successful separation of pygopagys twins. Surgery 47:271, 1961.
5. *Gupta JM:* Pygopagus conjoined twins. Br Med J 2:868, 1966.
6. *Fournier L, Goulet C et al:* Anaesthesia for separation of conjoined twins. Can Anaest Soc J 23:425, 1976.
7. *Chatterjee S, Debmaulik T, Talukder B et al:* Separation of pygopagus twins. Pediatr Surg Int 1:74, 1986.
8. *Votteler TP:* Conjoined twins, in Welch KJ, Randolph JG, Ravitch WM et al (eds): Pediatric Surgery (ed. 4) Chicago IL, Year book:771, 1986.
9. *Hung WT, Wie JC, Chen HT:* Successful separation of ischiopagus tripus conjoined twins. J Pediatr Surg 21:920, 1986.
10. *Yokomori K, Ohkura M, Kitano Y et al:* Comprehensive planning of operative strategy for separation of ischiopagus tripus twins with particular reference to quality of life. J Pediatr Surg 28:833, 1993.
11. *Tran Dong A:* Successful separation of ischiopagus tripus conjoined twins with one twin suffering from brain damage. J Pediatr Surg 28:965, 1993.

Trabajo aceptado para su publicación en agosto de 1994.

Dr. F.R. Prieto

Melián 2120
(1430) Buenos Aires
Argentina