

Una nueva técnica quirúrgica para aumentar la resistencia cérvico uretral.

Dres. F. de Badiola, E. Ruiz, E. Denes, J. Puigdevall.

Servicio de Urología Pediátrica, Hospital Italiano. Buenos Aires, Argentina.

Resumen

Se diseñó y experimentó en 12 perros una técnica de plástica endovesical del cuello, para aumentar la resistencia cérvico uretral. La vesicotomía se realizó desde uno de los laterales hasta el otro pasando por la cúpula vesical, dejando dividida la vejiga en una valva anterior y otra posterior. Se disecó un colgajo mucoso con base en el orificio cervical por la cara anterior de la vejiga, el mismo se llevó a la cara posterior suturando sus dos laterales en espejo. A continuación se cerró el defecto de la cara anterior y se cubrió la plástica dejándola en posición submucosa. Los resultados obtenidos llevaron a aplicar esta técnica en cuatro pacientes, dos varones y dos niñas. Sus edades oscilaron entre 4 y 17 años. Tres de ellos presentaban como patología de base, una extrofia vesical y una niña una vejiga neurogénica por trauma obstétrico. Todos los pacientes tenían antecedentes de cirugías vesicales. En tres de ellos se realizaron ampliaciones vesicales y un ostoma de vaciamiento en forma simultánea a la plástica de cuello. Las indicaciones de ampliación vesical y Mitrofanoff fueron independientes a la construcción de la plástica cervical. El seguimiento fue de 6 meses, 1 año, 1 año y dos años respectivamente. Todos los pacientes se mantienen actualmente secos por más de 4 horas, evacuando a través del ostoma continente. Esta nueva operación permite evitar el cierre del cuello y es fácil de revertir. Ningún paciente necesitó disección extravesical. La plástica de cuello no fue la indicación para ampliar la vejiga de ningún paciente.

Palabras clave: Reconstrucción del cuello vesical - Incompetencia esfinteriana.

Summary

A new technique for increasing bladder neck resistance was designed and first experimented in 12 dogs. Through a transverse vesicotomy the bladder was opened and divided into two valves. An anterior mucosal flap was lifted up in the anterior valve, based on the internal orifice. This anterior flap was turned over a similar flap tailored on the posterior valve and sutured over its lateral edges to form a tube. Anterior valve defect was closed and the tube was buried in a submucosal position when the edges of the posterior defect were sutured over it. This technique was used in four patients, two boys and two girls aged between 4 and 17 years. Bladder extrophy was the original defect in three of them and a neurogenic bladder in the remaining patient. All of the four patients had a previous bladder surgery. Bladder augmentation procedures and a Mitrofanoff type of derivation were simultaneously done with this bladder neck procedure. Follow up was from 1-2 years and all of these patients remain dry for more than 4 hours. This new technique prevents closure of the bladder neck and it is easy to perform without extravesical dissection.

Index words: Bladder neck reconstruction - Bladder sphincter incompetence.

Resumo

Foi desenhada e experimentada em 12 cães uma técnica de plástica endovesical do colo, para aumentar a resistência cérvico uretral. A vesicotomia foi realizada de um lado ao outro passando pela cúpula vesical, deixando a bexiga dividida em uma valva anterior e outra posterior. Foi dissecado um retalho mucoso com base no óstio cervical pela face anterior da bexiga, sendo levado à face posterior, suturando seus bordos "em espelho". Posteriormente o defeito na face anterior da bexiga foi fechado e a sutura dos retalhos foi coberta de modo a ficar a submucosa. Os resultados obtidos permitiram aplicar esta técnica em 4 pacientes, 2 do sexo masculino e 2 do sexo feminino. As idades variaram de 4 a 17 anos. Três destes apresentavam como doença básica extrofia vesical e uma menina com bexiga neurogênica por trauma traumático. Todos os pacientes tinham antecedentes de cirurgia vesical. Em 3 destes foram realizadas ampliações vesicais e um ostoma de esvaziamento simultaneamente à plástica do colo vesical. As indicações de ampliação vesical e procedimento de Mitrofanoff foram independentes da plástica do colo vesical. O seguimento foi de 6 meses, 1 ano, 1 ano e 2 meses respectivamente. Todos os pacientes se mantêm seco por mais de 4 horas, com esvaziamento ve-

sical através do estoma continente. Esta nova operação permite evitar o fechamento do colo, e é fácil de reverter. Nenhum paciente necessitou de dissecação extravescical. A plástica do colo vesical não foi a indicação para ampliar a bexiga de nenhum paciente.

Palabras clave: Reconstrucción do colo vesical - Incompetência esfinteriana..

Introducción

Se realizó un diseño experimental en perros, de una técnica de plástica endovesical del cuello, para aumentar la resistencia cérvico-uretral. Esta técnica se aplicó posteriormente en 4 pacientes en el Servicio de Urología del Hospital Italiano de Buenos Aires. El objetivo de la presentación es mostrar este procedimiento y sus resultados iniciales.

Material y método

Se operaron en forma experimental 12 perros, con la técnica detallada a continuación. Posteriormente a la fase experimental, fue aplicado en 4 pacientes para evitar el cierre de cuello y aumentar la resistencia a la salida de orina.

Técnica quirúrgica

La apertura vesical se realizó sobre la cúpula extendiéndose por ambos lados sin involucrar el cuello, dejando una valva anterior y otra posterior. Por vía endovesical se colocaron luego 2 puntos de reparo a ambos lados del orificio cervical, que sirvieron para elevar el mismo.

Con electrobisturí se marcaron dos incisiones mucosas, paralelas entre sí, separadas por 1 cm., las que se extienden desde la valva anterior (4 cm.), pasando a ambos lados del orificio del cuello, prolongándose sobre la valva posterior entre los dos orificios ureterales y sobrepasándolos en 3 cm (Fig.1a). Se disecó el colgajo mucoso de la valva anterior hasta la reflexión y se lo volcó sobre la cara posterior uniéndolo con su simétrico fijo, con dos suturas continuas de material reabsorbible 6/0 (Fig.1b).

Con esta maniobra se trasladó el orificio del cuello vesical 2 cm. por arriba de los meatos con un tubo de 4 cm. de longitud aproximadamente.

Tanto el defecto de la valva anterior como el tubo construido sobre la cara posterior, fueron cubiertos en la línea media por la mucosa de ambos lados, incluyendo los meatos ureterales que se unieron con un punto de material no absorbible submucoso de 5/0 (Fig. 2). Se colocó un tubo multiperforado de silicona como tutor de la plástica (Fig. 3). En la figura 4 se puede observar la luz de la plástica en un llenado vesical.

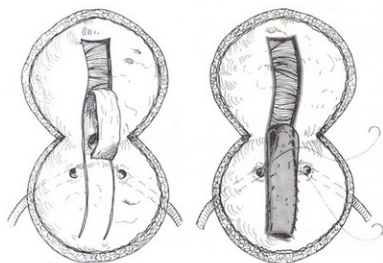


Fig. 1a: disección mucosa de la valva anterior y formación de un tubo mucoso sobre la valva posterior.

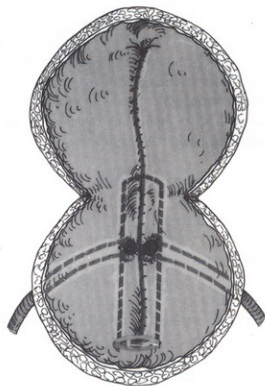


Fig. 1b: reconstrucción de la mucosa de la valva anterior y sutura del tubo.

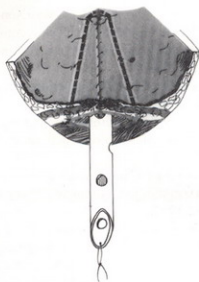


Fig. 2: valva cubierta por mucosa de ambos lados y aproximación de los meatos uretrales.

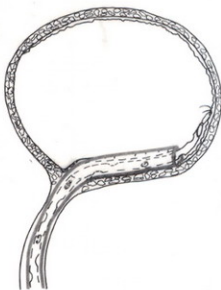

Fig. 3: colocación del tutor multiperforado.

Aplicación clínica

La edad de los pacientes al momento de la cirugía fue de 4, 6, 9 y 17 años respectivamente. En 3 de ellos la patología de base era una extrofia vesical y en el restante una vejiga neurogénica por trauma obstétrico. Se realizó un ostoma continente y una ampliación vesical en todos (3 con sigmoides y 1 con fleon-colon), 3 en forma simultánea con la plástica cervico-uretral y previamente en el otro. Los 3 pacientes con extrofia tuvieron cirugías del cuello vesical y reimplante vésico-uretral previamente. En estos 4 pacientes la plástica cervico-uretral fue realizada como una alternativa del cierre cervical.

Resultados

Todos los pacientes permanecieron secos por más de 4 hs., realizando el vaciamiento vesical a través del ostoma continente (Mitrofanoff). El segui-

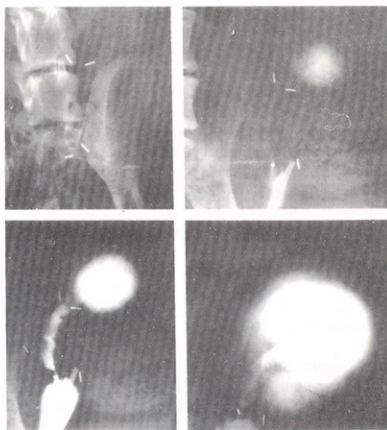


Fig. 4: se observa la luz de la plástica en un llenado vesical.

miento es de 6, 12 y 24 meses; y en ningún caso esta nueva opción terapéutica fue utilizada para cateterismo intermitente limpio por uretra.

Discusión

La operación ideal para aumentar la resistencia cervico-uretral en pacientes pediátricos debería cumplir los siguientes requisitos: no disminuir la capacidad vesical, permitir un vaciamiento espontáneo, que el éxito no dependa de la calidad del tejido, no involucrar los meatos uretrales y ser de fácil realización.

La cirugía con slings¹ que levantan el cuello vesical y el esfínter urinario artificial², son los que cumplen de la mejor forma con estas exigencias siendo el esfínter artificial de elección en pacientes con vejiga neurogénica.

Hay series que muestran resultados muy satisfactorios con otras técnicas como: Young Dees Leadbetter³, Kroop⁴, Tanagho⁵, y los procedimientos con inyección de teflon o colágeno. Las desventajas de estos últimos es la necesidad del cateterismo intermitente limpio o que la misma cirugía incluya el reimplante uretral o una ampliación vesical.

Las ventajas de la técnica aquí propuesta consisten en que no requiere de disección extravascular, ni uretral y es muy fácil de revertir con la utilización exclusivamente de la mucosa, no se disminuye el tamaño de la vejiga. Esto marca una diferencia muy importante con respecto a otras técnicas quirúrgicas, en donde la recons-

trucción obliga a una ampliación vesical. El hecho que toda la cirugía sea endo-vesical permite la colocación de un esfínter artificial en el futuro si esta técnica fracasara. Los uréteres no son disecados, sólo son unidos los meatos por un punto submucoso en la línea media. En cuanto a la reversión de la técnica, si bien no la hemos debido realizar en ningún paciente, es posible hacerla endoscópicamente por una sección medial en hora 12 de la plástica. También puede ser aplicada como alternativa para los pacientes en que se planea cerrar el cuello vesical. El cierre del cuello vesical es un procedimiento definitivo con el que se condena al paciente a vaciar de por vida su vejiga por una vía alternativa como es un ostoma continente tipo Mitrofanoff. La cirugía descripta no cierra las puertas para otro tipo de vaciamiento futuro, como el cateterismo intermitente limpio por la uretra, maniobra de Valsalva, u otras opciones hoy no utilizadas.

Creemos que la transferencia de esta nueva operación desde el laboratorio⁶ a la aplicación clínica debe aún ser sometida a la prueba de tolerancia al cateterismo intermitente limpio, para ampliar sus indicaciones.

Bibliografía

1. *McGuire EJ, Wang CC, Usitalo H et al:* Modified pubovaginal sling in girls with myelodysplasia. *J Urol* 135:94, 1986.
2. *Sidi A, Reimberg Y, González R:* Comparison of artificial sphincter implantation and bladder neck reconstruction in patients with neurogenic urinary incontinence. *J Urol* 138:1120-1122, 1987.
3. *Leadbetter GW Jr:* Surgical correction of total urinary incontinence. *J Urol* 91:261, 1964.
4. *Kropp K, Angwafo FF:* Urethral lengthening and reimplantation for neurogenic incontinence in children. *J Urol* 135:533, 1986.
5. *Tanagho E, Smith D:* Clinical evaluation of a surgical technique for the correction of complete urinary incontinence. *J Urol*, 197:402-1972.
6. *de Badiola F, Castro D, González R:* Bladder mucosal urethral lengthening (BMUL). A new operation to increase bladder outlet resistance. Section 8: Urinary incontinence II, 22nd Congress Societé Internationale d'Urologie. Sevilla, Spain. November 3-7, 1991 (no publicado).

Trabajo que obtuvo el premio "Revista de Cirugía Infantil en el 1º Congreso de Cirugía Pediátrica del Cono Sur (CIPESUR), Foz de Iguazú, Septiembre de 1994.

Dr. F. de Badiola

Gascón 450
Buenos Aires
Argentina