

# 120 días de reemplazo diafragmático con matriz acelular de colágeno, en un modelo experimental en ratas.

Dres. G. Falke, P. Vazquez, L. Korman, M. Siminovich, G. Williams, M. Asprea, M. Boglione, R. Rubio, D. Aguilar

Area Trasplante de Pulmón, Anatomía Patológica y Cirugía Experimental, Hospital de Pediatría Dr. J.P. Garrahan. Buenos Aires, Argentina

---

## Resumen

*La obtención de matrices acelulares de colágeno para la reconstrucción de diferentes tejidos, es un área de la ingeniería tisular. Estas matrices pueden ser implantadas dado que no generan rechazo y favorecen el crecimiento celular. El objetivo de este estudio es evaluar una alternativa quirúrgica para la corrección de defectos diafragmáticos con la utilización de matrices acelulares de colágenos como sustitutos biológicos que permitan el crecimiento celular. Se efectuó laparotomía subcostal izquierda, con sección de un segmento posterolateral del hemidiafragma izquierdo. El tamaño del defecto creado fue de 6 mm x 6 mm. Se utilizaron nueve ratas jóvenes de un mes de edad, con un peso aproximado de 50 a 85 gramos. Grupo I: En 3 ratas se procedió a la reparación del defecto utilizando técnicas de microcirugía con suturas irreabsorbibles con matrices acelulares. Grupo II: Tres animales actuaron como grupo control y el defecto creado no fue corregido. Grupo III: Tres animales de iguales características actuaron como control de los grupos anteriores y no fueron operados. A todos los animales se le realizó estudios de radioscopia al final del estudio. Los tejidos fueron procesados y fijados para los estudios histológicos del corazón, pulmón, diafragma e hígado. Los animales del grupo I crecieron adecuadamente durante los 120 días que duró el estudio y no mostraron trastornos funcionales respiratorios. La radioscopia mostró adecuada movilidad diafragmática y no se evidenció la aparición de hernia diafragmática (HD). El crecimiento celular sobre las matrices acelulares fue evidente. Los animales del grupo II fallecieron dentro de las 48hs posterior al estudio por dificultad respiratoria y la alteración hemodinámica secundaria a la HD. La histología pulmonar mostró edema alveolar, congestión capilar septal y signos indirectos de aumento de la presión intrapulmonar. Los animales del grupo III fueron sacrificados al final del estudio no evidenciando alteraciones. Este estudio demuestra que es posible la corrección de la inducción experimental de HD en ratas. La corrección diafragmática con matrices acelulares, técnica derivada de la ingeniería tisular favorece el "in growth" (crecimiento) de los tejidos adyacentes reforzando el implante bionatural y acompañando el crecimiento del animal durante el tiempo que duró el estudio.*

**Palabras claves:** Ingeniería tisular – Matriz de colágeno – Hernia diafragmática - Sustitutos biológicos - Rata.

## Summary

*Acellular collagen matrix obtention for tissue reconstruction belongs to the field of tissue engineering. These matrix does not generate rejection and enhances cellular growth. Purpose of this study is to evaluate a surgical alternative for diaphragmatic defects repair using acellular collagen matrix as biological substitute that allow cellular growth. Through a left subcostal laparotomy, a 6 x 6 mm defect of the diaphragm was created. Nine young rats weighing 50 to 85 grams were used. Group I (n=3): Diaphragmatic defect was repaired using acellular matrix. Group II (n=3): Defect was not repaired (control). Group III (n=3): Rats were used as sham controls. Before sacrifice, radioscopia was performed to all animals. Heart, lung, liver and diaphragm were processed and fixed for histological study. Group I animals had normal growth during the study-120 days-period showing no respiratory problems.*

Radioscopy showed adequate diaphragmatic movements without diaphragmatic hernia (DH). Cellular growth inside the acellular matrix was evident. Group II rats died during the first 48 postoperative hours due to respiratory distress and hemodynamic instability. Lung microscopy showed alveolar edema, septal capilar congestion and signs of intrapulmonary pressure increase. No abnormalities were observed in Group III animals. This study demonstrates that experimentally induced DH can be safely corrected. Acellular matrix enhances cellular in growth from surrounding tissue thus reinforcing the bionatural graft accompanying animal growth during the study period.

**Index words:** Tissue engineering - Collagen matrix - Diaphragmatic hernia - Biological substitute

## Resumo

A obtenção de matrizes acelulares de colágeno para a reconstrução de diferentes tecidos, é uma área da engenharia tissular. Estas matrizes podem ser implantadas pelo fato de não gerarem rejeição e favorecem o crescimento celular. O objetivo deste estudo é o de avaliar uma alternativa cirúrgica para a correção de defeitos diafragmáticos com a utilização de matrizes acelulares de colágeno como substitutos biológicos que permitam o crescimento celular. Foi efetuada laparotomia subcostal esquerda, com secção de um segmento posterolateral do hemidiafragma esquerdo. O tamanho do defeito criado foi de 6 mm x 6 mm. Foram utilizados 9 ratos jovens com 1 mês de idade, pesando aproximadamente 50 a 85 gramas. Grupo I: Em 3 ratos procedeu-se ao reparo do defeito utilizando-se técnicas de microcirurgia com suturas não absorvíveis com matrizes celulares. Grupo II: Três animais ficaram como grupo de controle e o defeito criado não foi corrigido. Grupo III: Três animais com características iguais atuaram como controle dos grupos anteriores e não foram operados. Todos os animais foram submetidos a estudos radioscópicos ao término do estudo. Os tecidos foram processados e fixados para estudos histológicos do coração, pulmão, diafragma e fígado. Os animais do Grupo I cresceram adequadamente durante os 120 dias que duraram os estudos não mostrando transtornos funcionais respiratórios. A radioscopia mostrou adequada mobilidade diafragmática e não se evidenciou o aparecimento de hérnia diafragmática (HD). O crescimento celular sobre as matrizes acelulares foi evidente. Os animais do Grupo II morreram dentro das 48 horas posteriores ao estudo por dificuldade respiratória e alterações hemodinâmicas secundárias à HD. A histologia pulmonar mostrou edema alveolar, congestão capilar septal e sinais indiretos de aumento da pressão intrapulmonar. Os animais do grupo III foram sacrificados ao final dos estudos não evidenciando alterações. Este estudo demonstra que é possível a correção de HD induzidas experimentalmente em ratos. A correção diafragmática com matrizes acelulares, técnica derivada da engenharia celular favorece o crescimento dos tecidos adjacentes reforçando o implante bionatural acompanhando o crescimento do animal durante o período em que durou o estudo.

**Palavras chave:** Engenharia tissular - Colágeno - Hérnia diafragmática - Substitutos biológicos - Ratos

## Introducción

La hernia diafragmática es una patología frecuente en la población infantil con una incidencia reportada de 1 cada 2400 nacidos vivos. Los defectos diafragmáticos son más frecuentes del lado izquierdo alcanzando un 80% de los casos. Los defectos del lado derecho representan poco menos del 20% y los bilaterales son sumamente raros y en general se asocian a agencias completas del diafragma.

Existen reportes de casos familiares, por lo que el riesgo de aparición del defecto en la descendencia de progenitores con hernia diafragmática alcanza al 2%. Existe relación a la exposición ambiental de diferentes agentes químicos: talidomida, quimina, femetracina y nitrofen se han visto asociados a la producción de hernia diafragmática. De hecho existen modelos experimentales que utilizan nitrofen durante la preñez, para inducir hernia diafragmática en fetos de

ratas. La deficiencia de vitamina A también se ha visto asociada a la aparición de hernia diafragmática.

Entre las malformaciones asociadas se encuentran defectos de cierre del tubo neural, alteraciones cardíacas, trastornos del tubo digestivo y anomalías genéticas.

La obtención de matrices acelulares de colágeno para la reconstrucción de diferentes tejidos, es un área de la ingeniería tisular. Estas matrices pueden ser implantadas dado que no generan rechazo y favorecen el crecimiento celular.

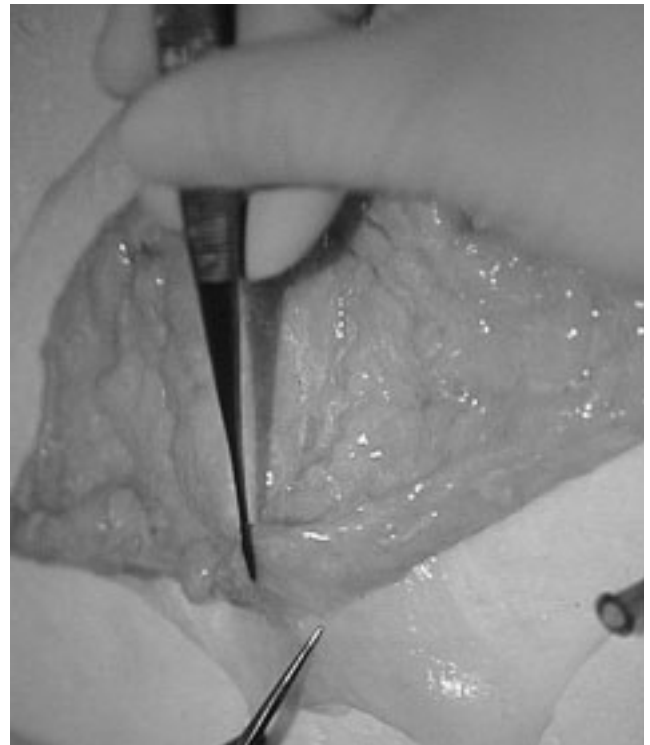El objetivo del presente trabajo es ofrecer una alternativa quirúrgica para la corrección de defectos diafragmáticos con la utilización de matrices acelulares de colágeno como sustitutos biológicos que permitan el crecimiento celular, en un modelo experimental de HD posterolateral en ratas, de bajo costo, que permita imitar las variables clínicas presentes en estos pacientes, proponiendo nuevas alternativas para la corrección quirúrgica de la misma.

## Material y métodos

Los procedimientos realizados fueron aprobados previamente por el Área de Docencia e Investigación del Hospital J.P. Garrahan, y se siguieron los principios de la ARCH (Animal Resource Children Hospital, Boston, MA) avalado por la "Guía de cuidado y uso de animales de laboratorio del Instituto de Salud de EE.UU". Los animales permanecieron dentro de las instalaciones del bioterio de nuestro centro, bajo estricto control veterinario en forma diaria y albergados en jaulas individuales, sometidos a consecutivos ciclos de luz y oscuridad de 12 horas cada uno.

Se utilizaron 9 ratas Sprague-Dawley de cepas endocriadas en nuestro bioterio que fueron anestesiadas con la administración intraperitoneal de 30mg/Kg. de clorhidrato de ketamina (Parke Davis), 0,5mg/Kg. de clorhidrato midazolán (Roche) y 0,1 mg/kg. de sulfato de atropina (Larjan) luego de una inducción con isofluorano al 5% en cámara con oxígeno al 100% a 15 litros por minuto durante un período de 2 a 3 minutos<sup>1, 2</sup>. Seguidamente las ratas fueron colocadas en posición supina y sujetadas a la mesa. Recibieron oxígeno durante el tiempo que duró el procedimiento. Se utilizó para su recuperación cámara de oxígeno y climatización por medio de una corriente de aire cálida a 38 grados centígrados.

Se utilizó intestino delgado de cerdos donantes, para la obtención de matriz acelular de colágeno ba-



*Fig. 1: Obtención por disección Quirúrgica de la Submucosa Intestinal (SIS) que luego de un adecuado procesamiento se logra descelularizar, para ser utilizada como bioprotésis para la reparación del defecto diafragmático previamente creado*

jo un estricto tratamiento de descelularización mecánica y química. Se comprobó histológicamente que esta matriz de colágeno no tuviera resto celular alguno (Fig. 1).

Nueve ratas de un mes de edad aproximadamente, con un peso de entre 50 y 80 gr fueron destinadas a los grupos de estudio. Se efectuó laparotomía subcostal izquierda, con movilización el bazo y el lóbulo izquierdo del hígado hasta lograr una adecuada exposición del diafragma izquierdo en su totalidad. Se seccionó un segmento posterolateral del hemidiafragma izquierdo, produciendo una lesión similar al defecto posterolateral que habitualmente se encuentra en la hernia diafragmática del tipo "Bochdalek". El tamaño del defecto creado fue de 6 mm x 6 mm. Paralelamente se procedió a la colocación de un drenaje pleural bajo visión directa, para evacuar el neumotórax secundario a la creación del defecto. El cierre de la laparotomía se hizo con sutura continua de poligalactina 910, 5/0 y 6/0 (Vicryl). Una vez recuperado de la anestesia y evacuado el neumotórax, se retiró el drenaje pleural. Este procedimiento fue realizado en forma similar en todos los animales de los grupos I y

II (N=6). El tiempo establecido para la realización de este estudio fue de 120 días. Grupo I: En 3 ratas se procedió a la reparación del defecto utilizando técnicas de microcirugía con suturas irreabsorbibles con matrices acelulares utilizadas como parche diafragmático. Grupo II: Tres animales actuaron como grupo control y el defecto creado al diafragma fue similar, pero el mismo no fue corregido. Grupo III: Tres animales de iguales características actuaron como grupo control y no fueron operados. Se le realizó estudios de radioscopia al final del estudio, bajo sedación con 20 mg/Kg de clorhidrato de ketamina (Parke Davis), 0,2 mg/kg de clorhidrato midazolán (Roche).

El bloque cardiopulmonar, los diafragmas y el hígado fueron extirpados para su posterior análisis histológico. Los tejidos fueron fijados por 24 a 48 horas en formol 10%, procesados, incluidos en parafina, seccionados en cortes de 5 micras y coloreados con hematoxilina-eosina.

## Resultados

Los animales del grupo I, a los cuales el defecto postero-lateral en su diafragma izquierdo fue corregido con la matriz acelular de colágeno, crecieron adecuadamente durante los 120 días que duró el estudio y no se evidenció trastornos funcionales respiratorios en ellos. La radioscopia realizada previo al sacrificio mostró adecuada movilidad diafragmática y no se evidenció la aparición de HD (Fig. 2). El crecimiento celular sobre las matrices acelulares fue evidente, lo cual fue demostrado histológicamente. El crecimiento de estos animales comparado con el grupo III no mostró alteraciones significativas. La prótesis bionatural, al menos, durante el período en que duró este estudio, acompañó al crecimiento diafragmático. La histología de los tejidos hepáticos y cardíaco no mostraron alteración. En un caso se observó en el tejido pulmonar una reacción inflamatoria periarteriolar que no se evidenció en los otros dos animales de este grupo. Los animales del grupo II presentaron disnea, taquipnea desde las primeras horas del postoperatorio, falleciendo dentro de las 48 horas posteriores al estudio por severa dificultad respiratoria y la alteración hemodinámica secundaria a la HD (Fig. 3). La histología pulmonar mostró edema alveolar, congestión capilar septal y signos indirectos de aumento de la presión intrapulmonar. En hígado y corazón no

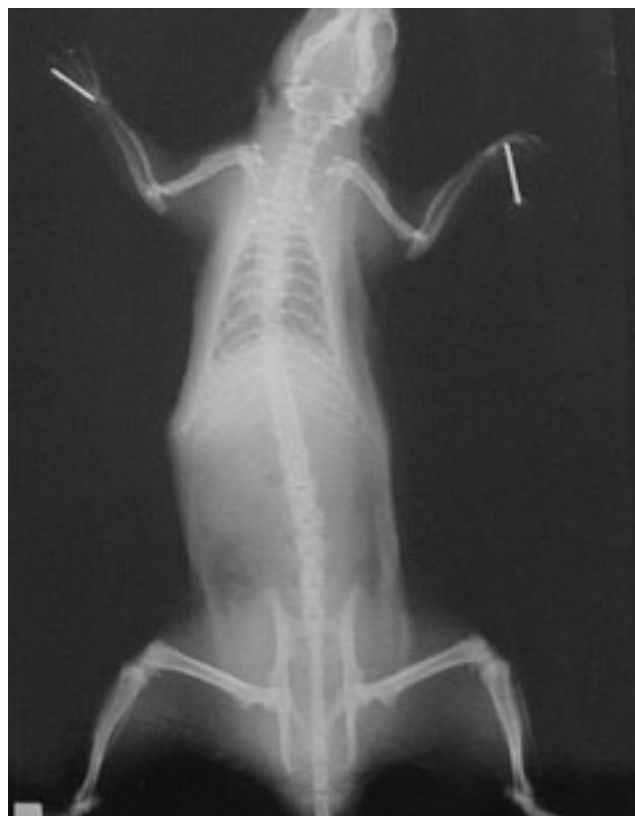

Fig. 2: Grupo I: (N=3) creación de la hernia diafragmática, y corrección con matriz acelular de colagenogeno (SIS & submucosa intestinal).

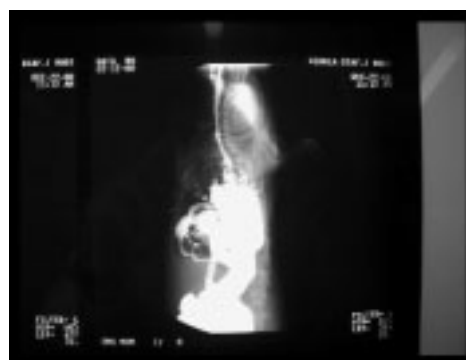
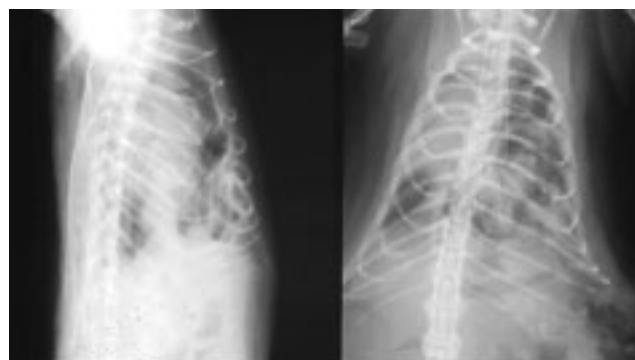
Fig. 3: Grupo II: (N=3) creación de la hernia diafragmática, no corregida. Contraste x SNG.

se evidenciaron alteraciones histológicas significativas. Los animales del grupo III, fueron sacrificados al final del estudio no presentando alteraciones clínicas, radiológicas, funcionales, ni histológicas.

## Discusión

La mortalidad en los recién nacidos portadores de hernia diafragmática varía entre 30% a 50 %, a pesar de los avances en los cuidados intensivos neonatales<sup>3, 4</sup>. La corrección quirúrgica del defecto como hecho aislado no garantiza la supervivencia del paciente. La principal causa de muerte en estos neonatos es la alteración de la estructura pulmonar secundaria a la compresión mecánica ejercida por las vísceras abdominales que ocupan el tórax durante el desarrollo fetal; esta hipoplasia pulmonar genera hipertensión secundaria en el sistema pulmonar, hecho que hace sumamente complejo el manejo de estos pacientes una vez nacidos<sup>5, 6</sup>. A la asociación de hernia diafragmática con el pulmón hipoplásico del recién nacido, se adjunta una deficiencia de surfactante lo que disminuye su complacencia. Existen también reportes con disminución de la elasticidad de los pulmones de estos pacientes, debido a una alteración estructural de las fibras elásticas y del colágeno<sup>7</sup>.

Se han ensayado distintos métodos de corrección del defecto diafragmático durante el período prenatal, con diferentes resultados<sup>8</sup>. Recientemente, se ha visto que la ligadura traqueal previene esta alteración y estimula el crecimiento pulmonar<sup>9</sup>. El perfeccionamiento de este sistema con la utilización de balones para la oclusión traqueal han mostrado resultado similar sin morbilidad para la pared traqueal<sup>9, 10</sup>. Al momento del nacimiento se ha instaurado muy diversos tratamientos como ventilación líquida o sistemas con membrana de oxigenación extracorpórea o ECMO con resultados diversos en las distintas series<sup>10</sup>.

Se han utilizado diferentes prótesis para la reconstrucción de defectos diafragmáticos complejos. Teflón, marlex y muchos otros ha sido utilizados con diversos resultados. El principal problema en la reparación de estos defectos es que las prótesis utilizadas son inertes y no acompañan el crecimiento del paciente generando diversos trastornos locales diafragmáticos inicialmente que luego se traducen a defectos musculares funcionales y hasta óseos con deformidades torácicas y de la columna. Siguiendo princi-

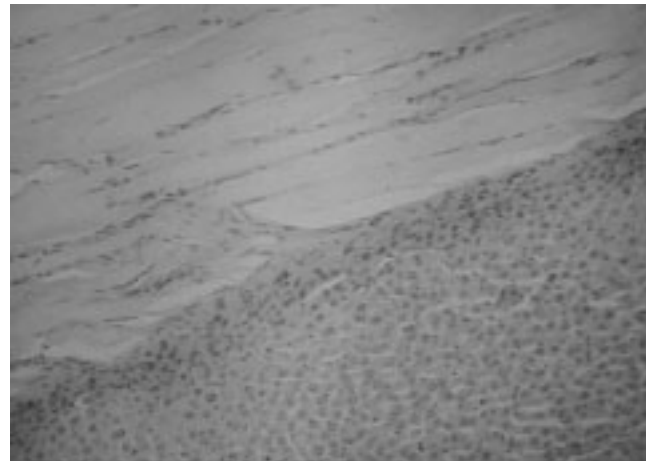


Fig. 4: Aumento de crecimiento de células hepáticas en relación al polímero H&E (10X).

pios orientados a la conformación de tejidos utilizando ingeniería tisular, la obtención de matrices acelulares de colágeno para la reconstrucción de diferentes tejidos se ha empleado en este estudio. Estas matrices son de colágeno y debido a que el colágeno no presenta reacción inmunológica, las mismas pueden ser implantadas dado que no generan rechazo y favorecen el crecimiento celular. El colágeno se utiliza ya en forma de prótesis en otras áreas del organismo sin generar problemas. Esta configuración espacial del colágeno laminar permite reparar un defecto diafragmático previamente creado. En los animales del grupo I su utilización demostró ser útil y no interfirió con el crecimiento del animal. Diferentes células tapizaron esta prótesis, del lado hepático un mayor número de células hepáticas cubrieron el defecto y del lado torácico algunas células inflamatorias locales y fibroblastos (Fig. 4). Funcionalmente, como se evidenció bajo radioscopia, no hubo alteraciones de la movilidad diafragmática en la zona de la prótesis bionatural.

En el grupo II la cirugía genera una mayor inestabilidad hemodinámica aumentando así el riesgo de la misma. Es evidente que el neumotórax secundario a la creación del defecto altera la mecánica pulmonar en estos animales, ocasionando el deceso dentro de las primeras 48 horas. La valoración de la macroscopía pulmonar, con atelectasias, más la aparición de improntas hemorrágicas sobre el tejido pulmonar, comprueban la injuria extrema al cual estos pulmones han estado sometidos. Las lesiones histológicas




Fig. 5: Infiltración celular del biomaterial. Fibras Musculares con abundantes células que conforman el Neo-diafragma H&E(25X)

consistentes en la ocupación alveolar por hematíes y edema intersticial asociado a una congestión capilar y septal, con dilatación de vasos de mayor calibre sugiere un aumento de la presión intrapulmonar. Estos signos inespecíficos podrían corresponder a la manera en que el pulmón responde a la injuria del aumento de presión en la cavidad torácica.

Este estudio demuestra que es posible la corrección de la inducción experimental de HD en ratas. La corrección diafragmática con matrices acelulares, técnica derivada de la ingeniería tisular favorece el "in growth" (crecimiento) de los tejidos adyacentes reforzando el implante bionatural y acompañando el crecimiento del animal durante el tiempo que duro el estudio.

## Bibliografía

1. Boglione M., Cadario M., Aguilar D., y colaboradores: En un modelo ortopico de trasplante de traquea, la irrigación con euro-collins proporciona mayor sobrevivencia al injerto. *Cir Infantil*; 10 (2): 76-80, 2000.
2. Falke G. y Atala A: Modelos quirúrgicos experimentales para el desarrollo de traqueomalacia. *Cir Infantil*; 10 (2): 69-75, 2000
3. Congenital Diaphragmatic Hernia Study Group: Estimating disease severity of congenital diaphragmatic hernia in the first 5 minutes of life, *J. Pediatr. Surg*; 36-1:141-145, 2001.
4. Lund DP, Mitchell J, Kharasch V, et al: Congenital Diaphragmatic hernia the hidden mortality. *J Pediatric Surg*; 29: 258-264, 1994.
5. Reid I, Hutcherson R: Long-term follow of patients with congenital diaphragmatic hernia. *J Pediatr Surg*; 11: 939-942, 1976.
6. Tjsseltijn H, Tibboel D, Hop W, et al: Long-term pulmonary sequelae in children with congenital diaphragmatic hernia. *Am J Respir Crit Care Med*; 155: 174-180, 1997
7. Difiore JW, Wilson JM: Lung Development. *Semin Pediatr Surg*; 3: 221-232, 1994.
8. Clark HC, Harding WD, Hirsch RB, et al: current surgical management of congenital diaphragmatic hernia: a report from the congenital diaphragmatic study group, *J Pediatric Surg*; 33: 1004-1009, 1998.
9. Wilson JM, Lund DP, Lillehei CW, et al: Congenital diaphragmatic hernia. A tale of two cities: The Boston Experience. *J Pediatr Surg*; 32: 401-40, 1997
10. Van Meurs KP, Robbins ST, Reed VL, et al. Congenital diaphragmatic hernia: Long-term outcome in neonates treated with extracorporeal membrane oxygenation. *J Pediatric*; 122: 893-899, 1993.

Trabajo presentado en el IV Congreso del CIPESUR, Noviembre de 2001, Montevideo, Uruguay

Dr. Germán Falke  
Combate de los Pozos 1881  
(1245) Buenos Aires,  
Argentina