Morbilidad asociada al empleo de dispositivos de acceso venoso central en pacientes pediátricos onco-hematológicos.

I. Somoza, R. Méndez, J. Liras, M.G. Tellado, A.S. Abuín, E. Pais, D. Vela

Servicio de Cirugía Pediátrica, Hospital Materno Infantil "Teresa Herrera", Complexo Hospitalario "Juan Canalejo", La Coruña, España.

Resumen *Los dispositivos totalmente implantables de acceso venoso central contínuo se comenzaron a emplear en pacientes pediátricos hace 15 años. El objetivo de nuestro trabajo es el de describir la experiencia en el uso de la técnica percutánea de implantación de sistemas de acceso venoso contínuo tras cateterización de la vena subclavia. Se implantaron 40 sistemas en 38 pacientes durante un período de 4 años. Se accedió a la vena subclavia mediante punción percutánea empleando la técnica de Seldinger. Se registraron el tiempo quirúrgico, la duración del catéter y las complicaciones. En 23 casos el diagnóstico fue leucemia aguda, en 4 casos hemofilia y en otros 11 casos procesos onco-hematológicos diversos. El tiempo medio de seguimiento fue de 30 meses. El tiempo total de seguimiento fue de 22840 días. La duración media del dispositivo fue de 531 días (rango 35-1134). El 20% presentó algún tipo de complicación. Dos pacientes (5% del total) precisaron recambio del sistema por desconexión y migración del catéter. En ningún caso se presentó infección del sistema ni bacteriemia o sepsis. El uso de sistemas de acceso venoso central totalmente implantables mejora la calidad de vida de los pacientes pediátricos sometidos a tratamientos a largo plazo. Para minimizar las complicaciones el implante debe ser realizado por personal quirúrgico entrenado en condiciones de asepsia estricta con control fluoroscopico intraoperatorio.*

Palabras clave: *Acceso venoso central - Vena subclavia - Cateterización percutánea.*

Summary *Totally implantable central venous access devices were first inserted in pediatric patients 15 years ago. We report our implant technique experience after percutaneous subclavian venous access. We have inserted 40 devices in 38 patients during a 4 years period. Percutaneous catheterization of the subclavian vein was made by Seldinger technique. Operation time, catheter durability and complications were registered. There were 23 patients with acute leukemia, 4 patients with haemophilia and 11 patients with other onco-hematologic diseases. Mean follow-up was 30 months. Total follw-up was 22840 days. Mean function time was 531 days (range 35-1134). Total complication rate was 20%. In two cases (5%) removal of the port was required because of catheter break and migration. No patients experienced catheter-related infection, sepsis or bacteremia. The use of totally implantable central venous access devices improves quality of life in those pediatric patients subjected to long-term treatment. All devices must be inserted under aseptic conditions in an operating room using fluoroscopy to decrease complication rate.*

Index words: *Central venous access - Subclavian vein - Percutaneous catheterization.*

Resumo *Os dispositivos totalmente implantados de acesso venoso central contínuo começaram a ser empregados em pacientes pediátricos há 15 anos. O objetivo do nosso trabalho é descrever a experiência no uso da técnica percutânea de implantação dos sistemas de acesso venoso contínuo através o cateterismo da veia subclavia.Foram implantados 40 sistemas em 38 pacientes*

durante o período de 4 anos.O acesso à subclavia foi feito mediante punção percutânea empregando a técnica de Seldinger.Foram registrados o tempo cirúrgico, a duração do cateter e as complicações. Em 23 casos o diagnóstico foi leucemia aguda, em 4 casos hemofilia e em outros ll problemas onco-hematológicos diversos. O tempo médio de seguimento foi de 30 meses. O tempo total de seguimento foi 22840 dias. A duração média do dispositivo foi 531 dias (média 35 – 1134).Algum tipo de complicação ocorreu em 20% dos casos. Dos pacientes 5% do total precisaram troca do sistema por desconexão e migração do cateter. Não houve infecção no sistema nem bacteremia ou sepsis.A utilização de sistemas de acesso venoso central totalmente implantados melhora a qualidade de vida dos pacientes pediátricos submetidos a tratamentos longos.Para minimizar as complicações o implante deve ser feito por pessoal treinado cirurgicamente em condições de rigorosa assepsia e com controle fluoroscópico intraoperatório.

Palavras chave: *Acesso venoso central - Veia subclavia - Cateterização percutânea.*

Introducción

Desde la aparición de los catéteres venosos centrales de silicona percutáneos en 1970 descritos por Broviac[1,2] y colaboradores y posteriormente modificados por Hickman[3] las indicaciones de la utilización de accesos venosos centrales contínuos se ha extendido progresivamente en niños[4,5]. Clásicamente se accedía a la vía venosa por disección a cielo abierto[1-3]. En 1952 Aubaniac[6] ya había descrito el acceso percutáneo a la vena subclavia. En 1982 Kirkemo[7] describió la cateterización de la vena subclavia empleando la técnica de Seldinger por punción percutánea, que en la actualidad se ha convertido en la técnica de elección.

Los accesos más empleados para el implante por disección abierta son las venas yugulares externa e interna, el cayado de la safena, la vena cefálica, femoral, axilar y la subclavia. En los años 80 se empezaron a emplear dispositivos implantables de acceso venoso central en pacientes pediátricos[8-10]. El desarrollo de estos sistemas en los últimos 20 años ha ido acompañado de una disminución de los porcentajes de complicaciones, mejoría en el confort del paciente y mejoría del costo-beneficio[11]. El sistema se ha diseñado para permitir accesos vasculares repetidos, tanto venosos como arteriales. Pueden se empleados para infusión de fármacos, nutrición parenteral o extracciones de sangre múltiples. El factor limitante de la duración de un sistema es la membrana de silicona del portal. En condiciones óptimas, esta lámina autosellante soporta hasta 2000 punciones antes de deteriorarse y perder la estanqueidad si la utilización es correcta[12,13]. En general permiten que el acceso venoso sea duradero e intermitente desde el inicio de la enfermedad[14].

Presentamos nuestra experiencia en el uso de sistemas implantables de acceso venoso central, tras cateterización percutánea de la vena subclavia, en pacientes onco-hematológicos pediátricos en los últimos 4 años.

Material y método

Se implantaron 40 sistemas de acceso venoso contínuo: 26 Porth-A-Cath (P.A.S. Port. Pharmacia Inc. St. Paul, MN), 9 BardPort (Bard Access Systems. BARD. Utah) y 5 LifePort (Vascular Access System. Strato Medical Corp. Beverly, MA) en 38 pacientes pediátricos consecutivos durante un período de 4 años (1996-2000). Todos los sistemas fueron colocados bajo condiciones de asepsia estricta en una sala de quirófano bajo anestesia general. En todos los casos se accedió a la vena subclavia mediante punción percutánea supra o infraclavicular empleando un sistema estandar de acceso venoso central con introductor tipo "cáscara de banana" o "peel away" para introducir el catéter de poliuretano o silicona. Posteriormente se creó un "bolsillo" subcutáneo sobre el músculo pectoral mayor a media distancia entre la clavícula y la mamila ipsilateral. En todos los procedimientos se controló la posición de la punta del catéter (entre la cava superior y la aurícula derecha) mediante fluoroscopía en el acto quirúrgico. El seguimiento y control de los pacientes se realizó en las Consultas de Onco-Hematología Pediátrica. Se registraron el tiempo quirúrgico, la duración del catéter y las complicaciones, así como las indicaciones de cada

implante. El análisis estadístico se realizó con el programa SPSS 10.0, los datos fueron anlizados con el test X2 de Pearson relacionando el tipo de catéter con las complicaciones así como el tipo de indicación y complicaciones. Se consideró estadísticamente significativo resultados de $p<0.05$.

Resultados

La indicación más frecuente fue leucemia aguda en 23 casos para la administración de citostáticos, además de componentes plasmáticos y extracciones sanguíneas. La segunda indicación más frecuente fue hemofilia en 4 casos para facilitar el tratamiento profiláctico con factor VIII. En otros 11 casos la implantación fue por procesos onco-hematológicos diversos: osteosarcoma (2), tumor de Wilms (2), neuroblastoma (2), anemia de Fanconi (1), glucogenosis tipo IA (1), disqueratosis (1), acidemia metilmalónica (1) y astrocitoma cerebral (1). Se colocaron 40 sistemas de acceso venoso central en un total de 38 pacientes. La incidencia fue mayor en niños representando el 70% de los casos (27 niños y 13 niñas). El tiempo medio de duración de estancia en quirófano fue de 70 minutos (rango 40-120 minutos). El tiempo medio de seguimiento fue de 30 meses. La duración media del dispositivo fue de 561 días (rango 35-1154) que hacen un total de 22840 días. Cinco pacientes fallecieron antes de la retirada del sistema por mala evolución de la enfermedad.

El 20% (8 casos) presentaron algún tipo de complicación (Tabla 1). Tan sólo se presentó una complicación intraoperatoria (2.5% del total) en forma de hemotórax que se resolvió con la colocación de un tubo de drenaje torácico temporal (Fig. 1). Se registraron 3 complicaciones precoces (7.5%): un hematoma en 1 paciente hemofílico que precisó drenaje quirúrgico sin recambio del sistema, una obstrucción del catéter que se resolvió mediante administración de uroquinasa y un acodamiento del catéter que requirió recolocación en quirófano. Se presentaron 4 complicaciones tardías (10%): un desplazamiento del portal, un decúbito por el portal y dos casos de ruptura y migración del catéter que requirieron radiología intervencionista para su extracción (Fig. 2). Tan sólo estos dos últimos casos (el 5% del total) precisaron extracción y colocación de un nuevo sistema.

N=40	Leves	Graves
Intraoperatorias		Hemotórax (1)
Precoces	Hematoma subcutáneo (1) Obstrucción del catéter (1) Acodamiento del catéter (1)	
Tardías	Desplazamiento del portal (1) Decúbito por el portal (1)	Desanclaje y migración del catéter (2)

Tabla 1: *Esquema de las complicaciones presentadas durante la implantación y el seguimiento.*

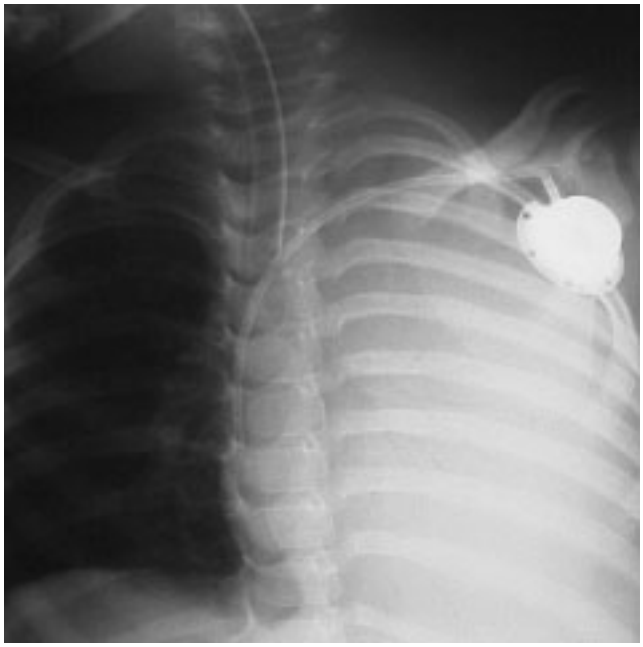

Fig. 1: *Hemotórax intraoperatorio.*

No se presentó ningún caso de infección del sistema, ni de sepsis.

Discusión

Los sistemas totalmente implantables de acceso venoso central suponen una mejora evidente en la calidad de vida de los pacientes pediátricos onco-hematológicos, la utilidad de estos sistemas no se limita únicamente a la administración de quimioterapia sino que su uso se extiende a extracciones sanguíneas, nutrición parenteral y administración de hemoderivados.

Elegimos la vena subclavia por los mejores resultados estéticos, la comodidad del paciente, el menor

***Fig. 2**: Migración del catéter tras desconexión del puerto.*

riesgo de infección respecto a la vía femoral y la mejor fijación a los planos profundos[15].

Las diferencias en los resultados de las series internacionales y de nuestra experiencia con respecto a la técnica percutánea en relación con la disección quirúrgica son muy significativos y deben obligar a considerarla como electiva. El porcentaje de complicaciones (20%) parece aceptable en comparación con otros métodos (19%-41%) y confirma la conveniencia de este método en niños que precisan administración prolongada de fármacos[13,16-20].

Es importante resaltar la ausencia de bacteriemias e infecciones del reservorio. La infección bacteriémica o micótica con cuadro bacteriémico o séptico acompañante, es la complicación más temida de los reservorios implantables aunque no es la más frecuente[12]. La presencia de una de estas complicaciones obliga en la mayoría de los casos a su extracción. Los índices de infección en las series publicadas de colocación de reservorios en salas no quirúrgicas por los departamentos de radiología parecen superiores y por tanto también el porcentaje de extracciones precoces de los sistemas[15,21-23]. Consideramos por tanto que estos sistemas deben ser colocados en quirófanos adecuados de medidas de asepsia estricta siendo esencial la manipulación cuidadosa y aséptica del sistema[12,14].

En nuestra opinión la colocación asistida radiológicamente ofrece muchas ventajas sobre la colocación mediante disección quirúrgica. La fluoroscopía permite la visualización directa de la posición del catéter y puede ser realizada en el quirófano evitando así la mala posición final del mismo[14].

La tolerancia por parte del paciente, el grado de aceptación por parte de los padres y de la enfermería de la clínica onco-hematológica fue muy buena. La decisión para la colocación de cada uno de los sistemas sólo debe ser tomada una vez que se han discutido los riesgos y beneficios con los padres[24]. Un lugar de acceso predecible y seguro mejora el bienestar del paciente, la integración en el medio escolar y social y minimiza la angustia familiar, el dolor innecesario, las dificultades técnicas y la iatrogenia relacionados con la punción periférica[12,13].

Bibliografía

1. Broviac JW, Cole JJ, Scriber BH: A silicone rubber atrial catheter for prolonged parenteral alimentation. Surg Gynecol Obstet 136: 602-606, 1973
2. Broviac JW, Scribner BH: Prolonged parenteral nutrition in the home. Surg Gynecol Obstet 139: 24-28, 1974.
3. Hickman RO, Buckner CD, Clift RA et al: A modified right atrial catheter for access to the venous system in marrow trasplant recipients. Surg Gynecol Obstet 148: 871-875, 1979
4. Groeger J, Lucas A, Thaler H et al: Infectious morbidity associated with long term use of venous access devices in patient with Cancer. Ann Intern Med . 119: 1168-1174, 1993.
5. Laronga C, Meric F, Truong M et al: A treatment algorithm for pneumothoraces complicating central venous catheter insertion. Am J Surg 180: 523-527, 2000.
6. Aubaniac R. L´injection intraveineuse sous-claviculaire; advantages et technique. Presse Med 60: 1456, 1952.
7. Kirkemo A, Johnston MR: Percutaneous subclavian vein placement of the Hickman catheter. Surgery. 91: 349-351, 1982.
8. Pegelow CH, Narvaez M, Toledano ST: Experience with a totally implantable venous device in children. Am J Dis Child 140: 69-71, 1986.
9. McGovern B, Solenberger R, Reed K: A totally implantable venous access system for long term chemoterapy in children. J Pediatr Surg . 20: 725-727, 1985.
10. Van Leuwen EF, Krul EJ, Langeveld NE et al: Continous venous access during long-term chemoterapy in children by means of the port-a-Cath. Proc Am Soc Clin Oncol 3: 110, 1984.
11. Wesley JR: Permanent central venous access devices. Semin Pediatr Surg 1: 188-201, 1992.
12. Martínez V, Pérez A, Boix-Ochoa J. Manual del Porth-a-Cath en pediatría. Editorial Eduard Frabegat. Barcelona 1993. ISBN 84-7414-064-6.

13. Soucy P: Experiences with the use of the Port-a-Cath in children. J Pediatr Surg 22: 767-769, 1987.
14. Parri FJ, Rovira J, Sancho MA et al: Utilidad e indicaciones del Port-a-Cath en niños afectos de leucemia aguda. Cir Pediatr 2: 61-63, 1989.
15. Capaccioli L, Nistri M, Distante V et al: Insertion and management of long-term central venous devices: role of radiologic imagine techniques. Radiol Med 96: 369-374, 1998.
16. Krul EJ, Van Leeuwen EF, Vos A et al: Continuous venous access in children for long-term chemoterapy by means of an implantable system. J Pediatr Surg 21: 689-690, 1986.
17. Mirro J, Rao BN, Kumar M et al: A comparison of placement techniques and complications of externalized catheters and implantable port use in children with cancer. J Pediatr Surg 25: 120-124, 1990.
18. Hager J, Margreiter R, Ausserer B: Experiences with the Port-A-Cath systems, a fully implantable central venous access system, in children. Z Kinderchi. 42: 36-39, 1987.
19. Shulman RJ, Rahman S, Mahoney D et al: A totally implanted venous access system used in pediatric patients with cancer. J Clin Oncol 5: 137-140, 1987.
20. Pérez A, Martínez V, Ezzedine M: Complications of the use of implantable reservoirs of central venous access in pediatrics: causes and treatment. Cir Pediatr 6: 59-62, 1993.
21. Hermann KA, Waggershauser T, Helmberger T et al: Percutaneous interventional radiologic implantation of intravenous port-catheter systems. Radiologe 39: 777-782, 1999.
22. Lorenz JM, Funaki B, Van Ha T et al: Radiologic placement of implantable chest ports in pediatric patients. Am J Roentgenol 176: 991-994, 2001.
23. Denny DF: Placement and management of long-term central venous access catheters and ports. Am J Roentgenol 161: 385-393, 1993.
24. Blanchette VS, Al-Musa A, Stain AM: Central venous access devices in children with hemophilia: an update. Blood Coagul Fibrinolysis. 8 Suppl 1: S11-S14, 1997.

Trabajo aceptado para su publicación en abril de 2002.

Dr. Iván Somoza Argibay
15006. As Xubias 84. La Coruña. España
Teléfono: 981 178 128
e-mail: isomoza@canalejo.org