Drenaje percutáneo de colecciones pancreáticas en niños

Dres. M. Zaritzky, J. Hauri, R. Bollini, H. Pelusso, M.Gatti, M.Perdoni

Servicio de Cirugía Pediátrica y Diagnóstico por Imágenes del Hospital de Niños "Superiora Sor María Ludovica" de la ciudad de La Plata, Provincia de Buenos Aires, Argentina.

Resumen *Desde Marzo de 1992 a Julio de 2002, 14 pacientes con colecciones fluidas en el páncreas fueron drenados por vía percutánea. El rango de edad fue entre 4 a 17 años (promedio 9 años) La causa de pancreatitis fue trauma abdominal en todos los casos. El tratamiento incluyó ayuno, nutrición parenteral y antibioticoterapia. Se realizó tomografía axial computada (TAC) de abdomen y pelvis a todos los pacientes. El criterio para realizar el drenaje percutáneo fue sepsis, dolor, amilasemia elevada y/o efecto de masa abdominal. El método de guía para el procedimiento fue: TAC en nueve pacientes, ecografía (US) en uno y US con fluoroscopía combinada en cuatro. La vía de drenaje fue transabdominal en todos los casos. Se utilizaron drenajes de una vía entre 5 y 18 Fr. El volumen drenado tuvo un rango de 40 a 800 ml y el manejo posterior del catéter incluyó irrigación para lavado diario y sinograma. Los parámetros medidos fueron la resolución de los síntomas y de la colección y la normalización de los valores de laboratorio. El drenaje percutáneo fue efectivo en 12 pacientes y 2 debieron ser sometidos a cirugía. El sinograma mostró comunicación de la colección con el conducto pancreático en 9 casos. El tiempo de permanencia del catéter varió entre 23 y 69 días con un promedio de 27 días. El drenaje percutáneo de las colecciones pancreáticas fluidas es una alternativa efectiva y segura al tratamiento quirúrgico convencional en pediatría.*

Palabras clave: *Colecciones pancreaticas - Pseudoquiste pancreático - Drenaje percutáneo.*

Summary *From March/1992 to July/2002, we performed percutáneous drainage of fourteen pancreatic fluid collections, in fourteen patients. Mean age was 9 years (range, 4 to 17 years). In all patients, pancreatitis was postraumatic. Treatment included no ral feedings, total parenteral nutrition and antibiotics. All drained patients had sepsis and/or pain, high amylase levels, or mass effect (ie, pressure on surrounding organs). Nine procedures were done under CT-scan guidance, one under US, and four under US combined with fluoroscopy. Drainage was transabdominal in all cases. We used one-lumen catheters with a diameter between 5 Fr and 18 Fr. The volume drained ranged between 40 and 800 ml. After the procedure, the catheter was used to irrigate saline on a daily basis, and to evaluate the sinus tract with a radiopaque substance under fluoroscopy. We evaluated the usefulness of the drainage in terms of clinical course improvement, collection disappearance, and normalization of laboratory values. Percutáneous drainage was successful in 12 patients. The remaining two patients had to be operated on to remove the collections. Sinography showed a communication between the collection and the main pancreatic duct in 9 cases. Catheters were removed after a mean period of 27 days (range, 23 to 69 days). We think that percutáneous drainage is an effective and safe option to the conventional surgical management of pancreatic fluid collections.*

Index words: *Pancreatic collections - Pancreatic pseudocyst - Percutáneous drainage.*

Resumo *De março de 1992 a julho de 2002, 14 pacientes com coleções líquidas no pâncreas foram drenados por via percutânea. A idade variou de 4 a 17 anos (média de 9 anos). A causa da pancreatite foi o trauma abdominal em todos os casos. O tratamento incluiu jejum, nutrição parenteral*

e antibioticoterapia. Realizou-se tomografia axial computadorizada (TAC) de abdome e pelve em todos os pacientes. Os critérios para a realização de drenagem percutânea foram sepse, dor, amilasemia elevada e/ou efeito de massa abdominal. O método de guia para o procedimento foi a TAC em 9 pacientes, Ultra-sonografia (US) em 1 e US com fluoroscopia combinada em 4. A drenagem foi transabdominal em todos.Foram utilizados drenos de uma via entre 5 e 18 fr. O volume drenado variou de 40 a 800 ml. e o manuseio posterior do cateter incluiu lavagens diárias e fistulografia. Os parâmetros analisados foram a resolução dos sintomas e da coleção, e a normalização dos valores de laboratório. A drenagem percutânea foi efetiva em 12 pacientes e 2 necessitaram de cirurgia. A fistulografia mostrou comunicação da coleção com o conduto pancreático em 9 casos. O tempo de permanência do cateter variou de 23 a 69 dias com uma média de 27 dias. A drenagem percutânea das coleções pancreáticas fluidas é uma alternativa efetiva e segura ao tratamento cirúrgico convencional em pediatria.

Palavras-chave: *Coleções pancreáticas - Pseudocisto pancreático - Drenagem percutânea.*

Introducción

Es frecuente realizar drenajes percutáneos de colecciones fluidas pancreáticas en adultos, sin embargo su uso en pediatría es todavía excepcional y solo realizado en centros de alta complejidad. Los pseudoquistes de páncreas se producen secundariamente a lesiones pancreáticas siendo el trauma la causa más frecuente en pediatría (accidente automovilístico, manubrio de bicicleta, golpe con objeto romo).

La injuria pancreática representa entre el 0,5% y el 3% de las lesiones por trauma abdominal cerrado. Según la bibliografía la lesión se produce a nivel corporocaudal, por compresión de esta víscera contra la columna vertebral. De estas lesiones entre un 45 y 70% desarrollan pseudoquiste pancreático. Otras causas de colecciones líquidas del páncreas pueden ser secundarias a pancreatitis de diferentes etiologías, entre ellas infecciones virales, bacterianas o parasitarias (áscaris en el Wirsung), medicamentosas, tóxicas, litiasis, tumores, lesiones posquirúrgicas y dislipemias familiares.

El propósito de este trabajo es reportar nuestra experiencia en la realización del drenaje percutáneo de las colecciones fluidas pancreáticas en niños.

Material y método

Desde Marzo de 1992 a Julio de 2002, 14 pacientes (11 niños, 3 niñas) fueron drenados percutáneamente por colecciones fluidas en el páncreas. El rango de edad osciló entre 4 a 17 años (promedio, 9 años). La causa de pancreatitis fue traumática en todos los pacientes: 7 casos por accidentes automovilísticos, 5 caídas por juegos y 2 por compresión producida por el manubrio de la bicicleta (Fig. 1). Fueron controlados por un equipo constituido por pediatras, cirujanos y radiólogos intervencionistas. El tratamiento de la pancreatitis incluyó, ayuno, nutrición parenteral en 11 pacientes y antibioticoterapia en todos, nutrición enteral con sonda nasoyeyunal en 3 pacientes y uso de análogos de la somatostatina en 4. Se realizó ecografía (US) abdominal en todos los pacientes. Cuando se mostraron colecciones abscedadas se completó el diagnóstico con tomografía axial computada (TAC).

El criterio para indicar el drenaje percutáneo fue: sepsis, dolor, amilasemia elevada (> a 120ul) y/o efecto

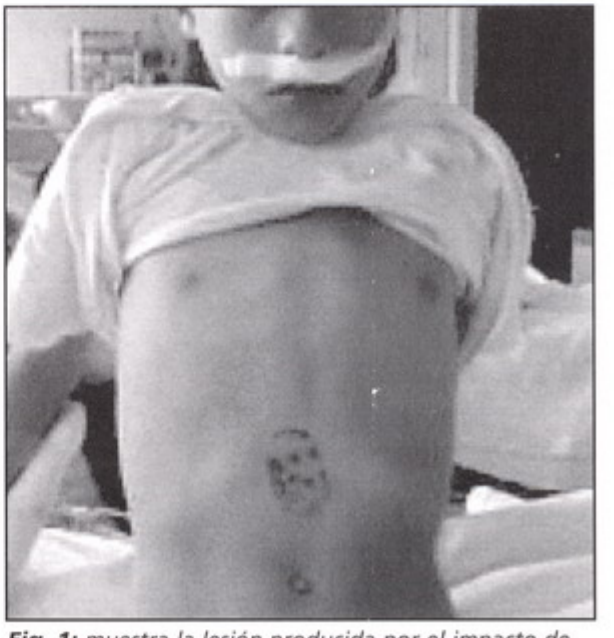

Fig. 1: *muestra la lesión producida por el impacto de un manubrio de bicicleta.*

de masa abdominal (en colección superior a 10 cm. de diámetro). El método de guía para el drenaje fue: TAC en nueve pacientes, US en un paciente y US combinada con fluoroscopia (FL) en cuatro. La técnica consistió en punción simple con aguja, colocación de alambre guía y dilatadores previos a la introducción del catéter. Se utilizaron drenajes de una vía tipo Dawson Müllertm autofijables (Cook®) entre 5 y 18 Fr. La vía de drenaje utilizada fue la transabdominal en todos los casos siendo el ingreso extragástrico en 12 y transgástricos en 2. El manejo posterior del catéter incluyó irrigación para lavado diario, medición de débito por el mismo y sinograma. Los parámetros para fijar el criterio de remoción del catéter fueron la resolución de los síntomas clínicos y de la colección evaluados por US y sinograma, normalización de los valores enzimáticos y de la fórmula leucocitaria.

Resultados

La US evidenció colecciones de características homogéneas en 12 casos y heterogéneas con ecos en su interior en 2 casos, las que correspondieron a colecciones abscedadas. Para definir la extensión y topografía de las mismas se realizó TAC de abdomen y pelvis que demostró las colecciones fluidas de diferentes características y localizaciones. En 10 pacientes las imágenes mostraron colecciones hipodensas uniformes de menor densidad a 20 unidades Housfield (Fig. 2), en los restantes la densidad hallada fue mayor y la característica de la colección fue de heterogenicidad (Fig. 3).

La localización de las colecciones fue: en la retrocavidad de los epiplones en 10 casos, retrocavidad de los epiplones y espacio perirrenal izquierdo en 2, retrocavidad de los epiplones y espacio perirrenal derecho en 1 y el restante presentó colección retrogástrica con ascitis (Fig. 4) y derrame pleural. El drenaje percutáneo resolvió los síntomas y colecciones en 12 pacientes. Dos fueron sometidos a cirugía ya que luego de la extracción de los catéteres los niños rehicieron las colecciones y retornaron a valores patológicos de amilasa.

En un caso se realizó pancreatectomía corporocaudal con esplenectomía (sección de páncreas a nivel del cuerpo con adherencias firmes y fibrosis que comprometía los vasos cortos y el hilio esplénico que obligó a la esplenectomía junto a la pancreatectomía corporocaudal). En el segundo caso se practicó una quistogastrostomía.

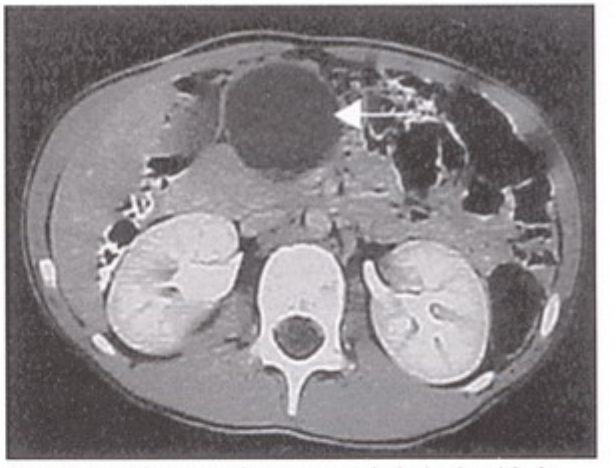

Fig. 2: *Pseudoquiste de Páncreas de baja densidad y homogénea(Flecha)*

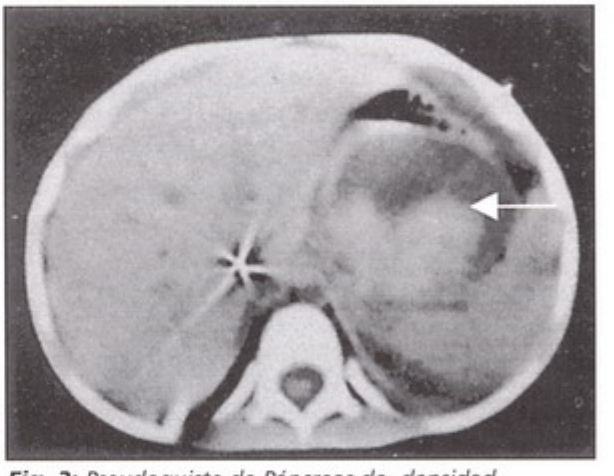

Fig. 3: *Pseudoquiste de Páncreas de densidad heterogénea (Flecha)*

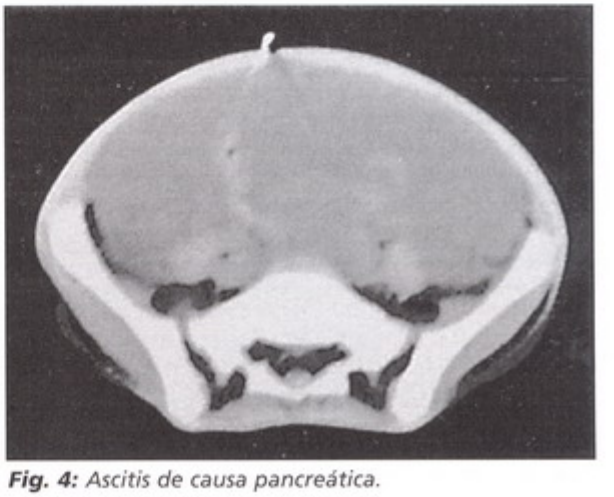

Fig. 4: *Ascitis de causa pancreática.*

El material obtenido del interior del quiste fue líquido claro cristal de roca en 10 pacientes, amorronado en 2 y purulento en 2. Todas las muestras poseían alta cantidad de enzimas pancreáticas y en ninguna desarrolló germen específico en el cultivo. El volumen drenado inicialmente tuvo un rango de 40 a 800 ml.
El sinograma mostró comunicación de la colección con el conducto de Wirsung en 9 casos, 7 de ellos hacia la porción proximal del mismo (Fig. 5) y en dos con comunicación hacia la cola del páncreas (Fig. 6).
La duración de la cateterización tuvo un rango de 23 a 69 días con un promedio de 27. Un paciente presentó sangrado espontáneo y autolimitado por el catéter. Con el uso de alimentación yeyunal precoz no hubo alteraciones de los valores de amilasemia en los pacientes en los que fue indicada.
La evolución de los pacientes a la fecha fue favorable, objetivada por valores normales de amilasemia, normalización del hemograma y ecografía abdominal, donde no se constata colección. No se registró ningún óbito.

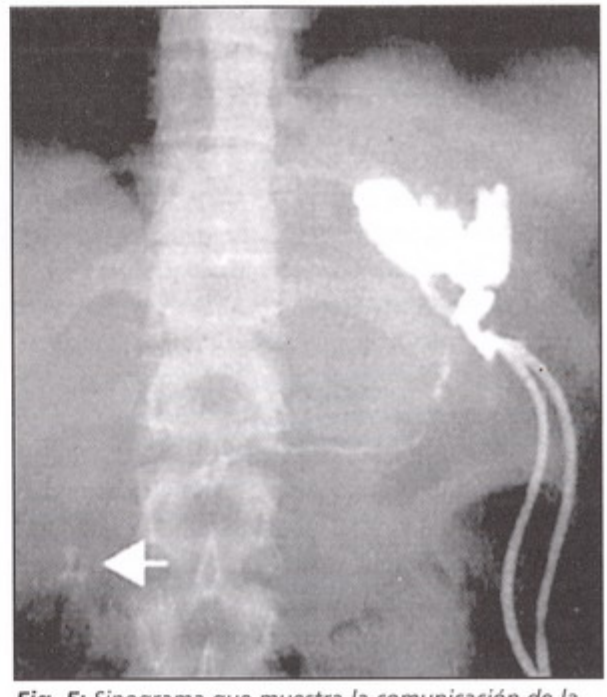

Fig. 5: *Sinograma que muestra la comunicación de la cavidad hacia la porción proximal del conducto de wirsung y el ingreso del contraste al duodeno(Flecha)*

Discusión

Se define al pseudoquiste de páncreas como la colección de líquido pancreático contenida en la cavidad abdominal cuya formación se completa en general entre la tercera y cuarta semana de la injuria, no posee paredes propias ni epitelio, se forma por tejido inflamatorio y paredes de órganos adyacentes. Puede ser de pequeño tamaño hasta formaciones gigantes, localizadas primariamente en la trascavidad de los epiplones pudiendo extenderse a la cavidad abdominal y en ocasiones al mediastino, la pelvis e incluso hay casos descriptos de extensión al cuello. Dependiendo de la magnitud y grado de la lesión pancreática los pseudoquistes pueden resolverse espontáneamente entre un 40 al 50% de los casos[1-6].
A diferencia de los adultos en los que la situación, a menudo se da por múltiples causas, en nuestra serie sólo comprobamos la etiología traumática como causa de esta patología. Existen referencias bibliográficas pediátricas que comunican otras etiologías[1,2,7].
El diagnóstico se basa en el cuadro clínico, antecedentes, laboratorio: valores de amilasa elevados y leucocitosis. Se confirma el diagnóstico con US y TAC, métodos que definen la localización, extensión y características del contenido[1,3,4,6,8,9-14].

Fig. 6: *Sinograma que muestra la comunicación de la cavidad hacia la porción distal del conducto de wirsung y el ingreso del contraste a la cola del páncreas.*

El manejo inicial consiste en el uso de nutrición parenteral o enteral (sonda nasoyeyunal), antibióticos, ayuno y eventualmente, somatostatina o análogos (octreotideTM)[15-16].

Deben ser tratadas mediante drenaje las formaciones que ocasionan dolor, efecto de masa, hiperamilasemia y que persisten por más de 12 semanas y/o son mayores a 6 cm. o que se complican con abscedación[1-4,9,10-14,17-22].

La técnica de elección para el tratamiento es el drenaje percutáneo debido a que es un método sencillo y seguro. Puede realizase con anestesia local, deja mínima cicatriz, y posee buenos resultados. Dentro de las complicaciones están descriptas: fístula pancreática, mal funcionamiento del catéter, extracción accidental del mismo, recidiva de la colección, drenaje insuficiente, lesión de órganos adyacentes al realizar el procedimiento y hemorragias[1,2,4,9-14]. En nuestra serie sólo podemos reportar un caso de hemorragia

La presencia en dos casos, de comunicación de la colección con la porción distal del páncreas, la asumimos como indicación de cirugía. Sin embargo esta conducta no está avalada en la bibliografía consultada[7,8,10,12,14] y no podemos concluir que la presencia de estas imágenes tenga un valor pronóstico.

La colangiografía retrógrada endoscópica, con colocación de stent en el Wirsung o el drenaje por punción endoscópica del pseudoquiste a través de la pared gástrica o duodenal son técnicas nuevas en pediatría, realizadas desde la década del '80 en adultos con buenos resultados, su indicación es el pseudoquiste en aposición con pared gástrica o duodenal posterior. Entre las complicaciones descriptas se incluye perforación de vesícula, peritonitis, abscesos, migración del stent y recurrencia[18-21]. El sinograma fue útil para fijar conducta ya que permitió documentar probables complicaciones pasibles de otros tratamientos[8].

El tratamiento quirúrgico está indicado ante la presencia de hemorragia por erosión de vasos esplénicos, gastroduodenal o pancreático-duodenal. Se manifiesta por dolor epigástrico intenso, alteraciones hemodinámicas, (hipotensión, palidez), hemorragia digestiva alta (si se produce comunicación intestinal), descenso del hematocrito, peritonitis por ruptura del pseudoquiste hacia la cavidad; en estos casos se realiza lavado y drenaje peritoneal con resección y falla en el drenaje percutáneo.

Entre los principales procedimientos quirúrgicos se describen la quistogastrostomía, quistoduodenostomía y quistoyeyunostomía (asa en Y de Roux), creando una derivación de la colección, cerrando la fístula espontáneamente una vez drenada la misma. En ocasiones es necesario acompañar el procedimiento con resecciones pancreáticas parciales[4,5,8,9,13,21].

El seguimiento de los pacientes consiste fundamentalmente en cuantificar el débito del catéter y reponer las pérdidas, valores de amilasa en sangre, recuento de glóbulos blancos y ecografía abdominal[4,5,7,9,14-16].

El drenaje percutáneo de las colecciones fluidas pancreáticas en niños es una alternativa efectiva y segura al tratamiento quirúrgico convencional. La presencia de imágenes mostrando sección del conducto pancreático principal no impidió el éxito de este tipo de terapéutica. El uso de sonda nasoyeyunal permite una rápida y efectiva recuperación nutricional evitando las complicaciones de la nutrición parenteral.

Bibliografía

1. Questa HA, Elmo GR, Korman L, et al: Pseudoquiste pancreático en niños. Rol del Drenaje percutáneo. Revista de Cirugía Infantil 8: 32–36, 2000
2. Chun – Yan Y, Hung – Chang L, Fu – Yuan H, et al: Pancreatitis in children. Experience with 43 cases. 458–463, 1995
3. Jobst MA, Canty TG, Lynch FP, Management of pancreatic injury in Pediatric blunt abdominal trauma, J Pediatr Surg 34: 818–824, 1999
4. Cabrera R, Otero H, Blesa E, et al: Pseudoquiste de páncreas (revisión de 22 casos) Cir Pediatr 10: 49–53, 1997
5. Aschcraft KW, Hoder TM, Cirugía Pediátrica, 2° Edic. Ed. Interamericana Mac Graw Hill, Cap. 42: lesiones del páncreas, 1995, pp 541–550
6. Baillie J, Sivak MV. Clínicas de endoscopía de Norteamérica Pancreatografía Vol 1 Ed. Interamericana Cap: Pancreatografía y tratamiento quirúrgico para los pseudoquistes.1995. pp 259–269.
7. Rial Asorey SM, Trech JL, Panzutto OH: Pseudoquiste de pancreas secundario a obstrucción por áscaris. Revista de Cirugía Infantil 10: 103–106, 2000
8. D'Agostino HB, Fotoohi M, Aspron M, et al, Percutaneus drainage of pancreatic fluid collections. Seminars in interventional Radiology 13 (2), 101–136, 1996
9. Wales PW, Shuckett B, Kim PCW: Long-term outcome after nonoperative management of complete traumatic pancreatic transection in children, J Pediatr Surg. 36: 823–827, 2001

10. Bass J, Di Lorenzo M, Desjardins JG, et al: Blunt pancreatic injuries in children: The role of percutáneous external drainaje in the treatment of pancreatic pseudocysts, J Pediatr Surg 23: 721–724, 1988.
11. Takishima T, Sugimoto K, Asari Y, et al: Characteristics of pancreatic injury in children: a comparison with such injury in adults, J Pediatr Surg 31: 896–900, 1996.
12. Jurkovich GJ, Carrico CJ, Pancreatic trauma. Surg Clin. North Am 70: 575–593, 1990.
13. Millar AJW, Roder H, Stunden RJ, Management 0f pancreatic pseudocysts in children, J Pediatr Surg 23: 122, 1998.
14. Shilvansky J, Sena M, Kreller M, et al: Nonoperative management of pancreatic injuries in children. J Pediatr Surg 33: 343–349, 1998
15. Mc Clave SA, Greene LM, Harvy, et al: Comparison of the safety of early enteral vs. Parenteral nutrition in mild acute pancreatitis. J Parenteral and Enteral Nutrition 21: 14–20, 1997.
16. Scolapio JS, Malhi–Chowla N, Ukleja A,: Nutrition supplementation in patients with acute and chronic pancreatitis. Gastroenterology clinics of North America. 28: 695–707, 1999.
17. D'Agostino HB, Sonnenberg EV, Sanchez RB, et al. Treatment of pancreatic pseudocysts with percutáneous drainage and octreotide. Radiology 187: 685–688, 1993.
18. Kimble RM, Cohen R, Williams S,: Successful endoscopic drainage of a posttraumatic pancreatic pseudocyst in a child. J Pediatr. Surg 34: 1518–1520. 1999.
19. Patty I, Kalaoui M, AL-Shamali M, et al: Endoscopic drainage for pancreatic pseudocyst in children. J Pediatr. Surg 36: 503–505, 2001.
20. Kozarek RA, Christie D, Barclay G, Endoscopic therapy of pancreatitis in the pediatric population. Gastrointest endosc. 39: 665–669, 1993.
21. Canty S, Canty TG, Weinman D, Treatment of pancreatic duc disruption in children by an endoscop placed stent. J Pediatr Surg 36: 345–348, 2001
22. Meier DE, Coln CD, Hicks BA: Early operation in children with pancreas transection J Pediatr. Surg 36: 341–344, 2001

Trabajo presentado en XXXVI Congreso Argentino de Cirugía Pediátrica, Noviembre de 2002, Mar del Plata, Argentina.

Dr. M. Zaritzky
Hospit al de niños Sor Maria Ludovica
Calle 14 N° 1631
(1900) La Plata - Argentina.