

# Reemplazo traqueal con matriz de colágeno traqueal descelularizada en perros

Dres. G. Falke, M. Boglione, M. Siminovich, M. Cadario, L. Korman, M. Asprea, G. Williams, R. Rubio, D. Aguilar

Area Trasplante de Pulmón, Anatomía Patológica y Cirugía Experimental. Hospital J.P. Garrahan. Buenos Aires, Argentina

## Resumen

*Siguiendo el concepto introducido por la Ingeniería Tisular, la obtención de matrices acelulares de colágeno es utilizada para la reconstrucción de diferentes tejidos, dado que este material obtenido no genera rechazo y favorece el crecimiento celular. El proceso de descelularización lleva diferentes etapas, pero la matriz finalmente obtenida mantiene la conformación espacial del tejido previamente tratado. El objetivo de este estudio es obtener tejidos traqueales descelularizados de perros donantes para ser utilizados en reemplazos traqueales en aquellos animales a los que previamente se les genera un defecto traqueal. Se utilizaron 6 perros mestizos de tamaño mediano a los que se les realizó una cervicotomía vertical y resección de un segmento de 2,5 x 2,5 cm (3 anillos traqueales) en la cara lateral izquierda de la tráquea. Este segmento fue reemplazado por tráquea acelular obtenida de perros donantes. Se realizó una sutura continua con Prolene® 4/0. Los animales fueron sacrificados sucesivamente con intervalos de un mes entre cada uno. La experiencia concluyó a los 6 meses. Previo al sacrificio se realizó radioscopia y fibrobroncoscopia. El tejido obtenido fue enviado a Anatomía Patológica para su posterior estudio. Todos los animales sobrevivieron al procedimiento sin mostrar signos de dificultad respiratoria. La fibrobroncoscopia evidenció a partir del primer mes una reconstitución epitelial completa sin mayor compromiso de la luz traqueal. La radioscopia previa al sacrificio confirmó dicho hallazgo. La histología mostró la aparición de células inflamatorias en los primeros meses que se sustituyeron por fibroblastos con el paso del tiempo y una adecuada epitelización de la luz traqueal. Este estudio demuestra que la utilización de matriz acelular traqueal es un adecuado sustituto biológico para la reparación de defectos traqueales menores en un modelo experimental.*

**Palabras clave:** Ingeniería Tisular - Tráquea - Colágeno

## Summary

*The aim of this study was to obtain acellular collagen matrices from tracheal tissue of donor dogs, to be used in the repair of tracheal defects previously established in a group of "recipient" dogs. A 2,5 x 2,5 cm segment was obtained from the left lateral aspect of the trachea of six medium-size, mixed parentage dogs, by means of a lateral cervicotomy. The segments included 3 tracheal rings. These segments were replaced using acellular tracheal segments obtained from donor dogs, attached with a running suture of 4.0 Prolene®. All animals survived the procedure, with no signs of respiratory distress. They were sacrificed one by one on a monthly basis, concluding the experience on the sixth month. Fluoroscopy and bronchoscopy were performed prior to the sacrifice. Bronchoscopy showed complete epithelization of the acellular grafts from the first month after the placement, with no narrowing of the tracheal lumen. Tissues obtained from the sacrificed animals were studied in the pathology department. Inflammatory cells were found on the acellular graft in the first samples (first months after surgery), and fibroblasts covered with epithelium were found in the late samples (several months after surgery). This study shows that the acellular tracheal matrix is an appropriate substitute to be used in small tracheal defects in an experimental animal model.*

**Index words:** Tissue engineering - Trachea - Collagen

## Resumo

*Seguindo o conceito introduzido pela engenharia tecidual, a obtenção de matrizes de colágeno acelulares é utilizada para a reconstrução de diferentes tecidos, dado que este material obtido não gera rejeição e favorece o crescimento celular. O processo de descelularização tem diferentes etapas, mas a matriz finalmente obtida mantém a conformação espacial do tecido previamente tratado. O objetivo deste trabalho é obter tecidos traqueais descelularizados de cães doadores, para serem utilizados em*

substituições traqueais naqueles animais nos quais previamente se produziu um defeito traqueal. Utilizaram-se 6 cães mestiços, de tamanho médio, nos quais se realizou uma cervicotomia vertical e se ressecou um segmento de 2,5 x 2,5 cm (3 anéis traqueais) na face lateral esquerda da traquéia. Este segmento foi substituído por traquéia acelular obtida dos cães doadores. Realizou-se uma sutura contínua com prolene® 4-0. Os animais foram sacrificados sucessivamente em intervalos de um mês entre eles. O trabalho foi concluído em 6 meses. Antes do sacrifício foram realizadas radioscopia e fibrobroncoscopia. O tecido obtido foi enviado para estudo histológico. Todos os animais sobreviveram ao procedimento sem sinais de dificuldade respiratória. A fibrobroncoscopia mostrou, a partir do primeiro mês uma reconstituição epitelial completa, sem maior compromisso da luz traqueal. A radioscopia, prévia ao sacrifício, confirmou este achado. A histologia mostrou o aparecimento de células inflamatórias nos primeiros meses que foram substituídas por fibroblastos, com o passar do tempo, e uma epitelização adequada da luz traqueal. Este estudo demonstra que a utilização de matriz traqueal acelular é um adequado substituto biológico para a reparação de defeitos traqueais menores em um modelo experimental.

**Palavras chave:** engenharia celular - traquéia - colágeno

## Introducción

Diferentes entidades clínicas como la atresia traqueal congénita, la traqueomalacia primaria o secundaria a compresiones esofágica o vasculares, las estenosis traqueales congénitas y las lesiones traumáticas en general, ocasionalmente requieren de la utilización de diversos tejidos para aumentar la luz traqueal o reforzar la pared de la misma<sup>1-5</sup>.

En las atresias traqueales congénitas los lactantes nacen con la tráquea distal o los bronquios incompletos en su formación. Habitualmente se asocian a defectos laríngeos.

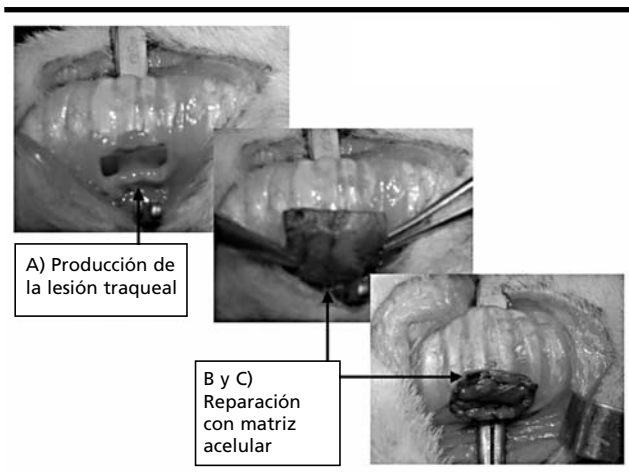
La traqueomalacia primaria se refiere a un reblandecimiento de la pared traqueal acompañado en ocasiones de una formación incompleta de los anillos traqueales. Las traqueomalacias secundarias o adquiri-

das son las más frecuentes y se asocian a muy diversas patologías tales como atresia de esófago, duplicaciones esofágicas, anillos vasculares y quistes intratorácicos.


Las estenosis traqueales congénitas se dividen básicamente en 3 grupos: hipoplásicas difusas (30%), estenosis en embudo (20%) y estenosis segmentarias (50%)<sup>2</sup>.

Muchas de estas patologías se beneficiarían con la utilización de un material bionatural utilizado como prótesis, durante cirugías reconstructivas. En general, estos pacientes deben ser operados en épocas tempranas de la vida y la tráquea reparada deberá acompañar el crecimiento de los mismos.

Siguiendo el concepto introducido por la Ingeniería Tisular, la obtención de matrices acelulares de colágeno es utilizado para la reconstrucción de diferentes tejidos, dado que el material obtenido no genera respuesta inmunológica (rechazo) y favorece el creci-



**Fig. 1:** Cirugía traqueal



**Fig. 2:** Descelularización de la Traquea Donante (Tinción: H&E)

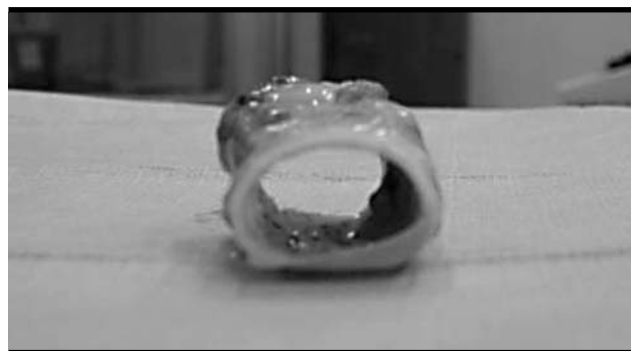
miento celular<sup>6</sup>. El proceso de descelularización lleva diversas etapas, pero la matriz finalmente obtenida mantiene la conformación espacial del tejido previamente tratado<sup>7</sup>. El objetivo del presente estudio experimental tiene dos aspectos, el primero, lograr la descelularización de tejidos traqueales de perros donantes: estos tejidos una vez procesados serán utilizados como bioprótesis en perros receptores. El segundo objetivo de este estudio es demostrar que el tejido traqueal descelularizado es útil y adecuado para el reemplazo de una lesión traqueal previamente creada.

**Material y método** Los procedimientos realizados fueron aprobados previamente por el Área de Docencia e Investigación del Hospital J.P.Garrahan, siguiendo los principios de la ARCH (Animal Resource Children Hospital, Boston, MA) avalado por la "Guía para el Cuidado y el Uso de Animales de Laboratorio" preparada por la National Academy of Sciences y publicada por el National Institute of Health (NIH publicación 85-23, revisada 1985). Los animales permanecieron dentro de las instalaciones del bioterio de nuestro centro, bajo estricto control veterinario en forma diaria y albergados en caniles individuales, con libre salida a patios externos y disposición de agua ad libitum.

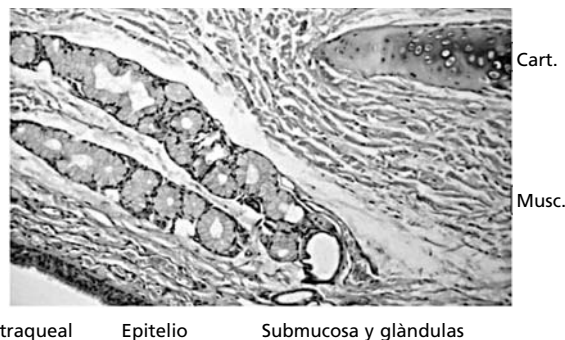
La tráquea donante se obtuvo de cadáveres de perros de similar conformación física y peso sacrificados en otros experimentos. La misma fue lavada en solución de Wisconsin, disecada quirúrgicamente para disminuir al máximo los restos de tejidos adyacentes. Posteriormente fue colocada en una solución de agua destilada para favorecer la lisis celular por un período de 7 a 10 días con cambios de la solución cada 48 horas. Posteriormente el tejido obtenido fue sumergido en una solución de Triton "X" al 5% que actúa como detergente celular donde permaneció por 7 días para provocar la lisis de restos de membranas celulares. Inmediatamente después fue colocado en una solución de ácido nítrico por 11 días. Se realizaron pruebas histológicas al finalizar cada etapa para confirmar la progresiva descelularización, con tinciones de hematoxilina & eosina.)

Se utilizaron 6 perros mestizos de tamaño mediano para la conformación de un modelo quirúrgico idéntico de lesión traqueal. Los animales fueron anes-

tesidos con la administración intramuscular de 30mg/kg de clorhidrato de ketamina (Parke Davis), 0,5mg/kg de clorhidrato de midazolam (Roche) y 0,1 mg/kg de sulfato de atropina (Larjan) luego de una inducción con isoflurano al 5% en máscara con oxígeno al 100% a 15 litros por minuto durante un

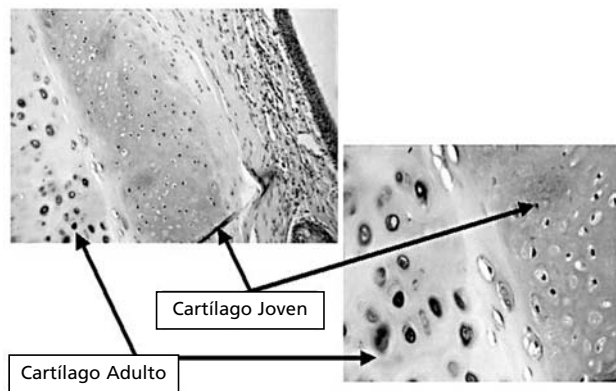


**Fig. 3:** Reemplazo traqueal con matriz acelar de colágeno: 6 meses posoperatorio



**Fig. 4:** Organización de neocartilago y neomúsculo sobre el biomaterial: 6 meses (H&E)

Nótese la neo-organización traqueal: el epitelio, la submucosa con glándulas, músculo y cartilago.



**Fig. 5:** Organización de neocartilago sobre el biomaterial: 5 meses (H&E). Cartilago Adulto y Joven

fueron colocados en posición supina y sujetos a la mesa e intubados con un tubo endotraqueal número 6. Recibieron oxígeno e isoflurano durante el tiempo que duró el procedimiento. Se utilizó durante el procedimiento un colchón térmico a 38 grados centígrados.

La cirugía consistió en la realización de una cervicotomía vertical y resección completa de un segmento de 2,5 x 2,5 cm (3 anillos traqueales) en la cara lateral izquierda de la tráquea. Una vez reseccionado este segmento, la luz traqueal quedó totalmente expuesta. Esta área de defecto traqueal originada quirúrgicamente, fue reemplazada por un parche de tráquea acelular de similar tamaño. Se realizó una sutura continua con Prolene® 4/0. Los animales fueron sacrificados mensualmente durante 6 meses. Previo al sacrificio se realizó radioscopia y fibrobroncoscopia.

El tejido obtenido una vez sacrificado los animales, fue enviado a Anatomía Patológica para su posterior estudio. Los tejidos fueron fijados en formol e incluidos en parafina para ser seccionados en cortes de 5 micras. Se realizaron tinciones básicas con hematoxilina & eosina para tinciones núcleo-citoplasmáticas y con azul de alcian para la tinción de mucopolisacáridos. Se complementaron los estudios con tinciones de inmunohistoquímica específicos para células epiteliales de la luz traqueal y de las glándulas de la submucosa con citoqueratina. Se completaron los estudios con la utilización de alfa actina, tinción específica de células musculares.

## Resultados

Todos los animales sobrevivieron al procedimiento del implante, sin mostrar signos de dificultad respiratoria, ni requirieron ser reintubados una vez finalizada la cirugía. La evolución posoperatoria en los primeros días mostró leves signos de disnea y mínimo estridor en dos de ellos que mejoraron paulatinamente con el paso de los días. Los animales fueron sacrificados uno por mes durante 6 meses posteriores a la realización de la cirugía.

La fibrobroncoscopia realizada a todos ellos evidenció a partir del primer mes una reconstitución epitelial completa sin mayor compromiso de la luz traqueal. Se visualizó un moderado aumento de la vascularización local en la zona del defecto corregido.

La radioscopia previa al sacrificio confirmó una adecuada luz traqueal en todos ellos con una mínima dismi-

nución (menor al 5%) de la luz en la zona operatoria.

La histología evidenció descelularización completa de los tejidos traqueales en forma secuencial, sin perder la estructura espacial propia de estos tejidos.

Una vez reemplazada la tráquea de los perros donantes, se observó bajo tinciones con hematoxilina & eosina, la aparición de células inflamatorias en los primeros meses que fueron sustituidas paulatinamente por fibroblastos. Se evidenció una adecuada epitelización de la luz traqueal con aumento de la vascularización peritraqueal en la zona de suturas traqueales.

La utilización de azul de alcian mostró las características del nuevo cartílago originado a partir de la tráquea circundante. La tinción de citoqueratina, demostró uniformidad epitelial uniforme con el paso del tiempo. La utilización de alfa actina, específico de células mesenquimáticas, demostró una conformación traqueal adecuada.

## Discusión

La traqueoplastia incluye por lo general una incisión en la longitud de la estenosis traqueal y el aumento del diámetro traqueal por la interposición de diferentes tejidos de sostén. Estas técnicas quirúrgicas son habitualmente aplicables a estenosis largas o congénitas. Se han utilizado diferentes tipos de prótesis tales como: segmentos de cartílago costal, duramadre, mallas de tantalio, piel y pericardio. La alternativa para la corrección de defectos traqueales puede ocasionar con el paso del tiempo que el tejido interpuesto no acompañe el crecimiento del niño tratado<sup>1-5</sup>.

Ingeniería Tisular es el área científica interdisciplinaria cuyo fundamento esencial es el uso de células vivas, manipulación del entorno extracelular, creación de sustitutos biológicos y su consecuente implantación en el cuerpo. Su intención es reparar, reemplazar, mantener o mejorar la función de un órgano o tejido, a través de la utilización de biomateriales que proveen la estructura de andamiaje temporario y guía al nuevo tejido en crecimiento<sup>8</sup>.

Nuestro estudio tiene dos aspectos a destacar. El primero es la obtención de tejido descelularizado a partir de tráquea donante. Este proceso es largo, requiere continuos procedimientos mecánicos y químicos para su desarrollo. La progresiva descelularización del mismo debe evidenciarse por histología. Una vez

obtenida esta matriz, el colágeno puro mantiene su conformación estructural y a pesar de una cierta disminución en su rigidez, mantiene su consistencia y elasticidad. Este tejido obtenido puede mantenerse por bastante tiempo en condiciones de esterilidad lo que permitirá su utilización cuando se requiera.

El segundo aspecto a resaltar de este trabajo experimental, es la conformación de un amplio defecto traqueal de 2,5 x 2,5 cm que incluye la resección de los segmentos laterales izquierdos de tres anillos traqueales. Este defecto traqueal representa un adecuado segmento a reemplazar por el nuevo tejido bionatural<sup>9,10</sup>. No se registraron complicaciones quirúrgicas inherentes al procedimiento durante los primeros días del postoperatorio, demostrando que este tejido rápidamente se adapta a la zona a reparar no permitiendo escapes de aire ni de secreciones. Es importante resaltar que la bioprótesis permaneció en el lugar de implante en todos los animales, no migró, y no afectó la luz traqueal. Su epitelización endoluminal fue completa ya a partir del primer mes y siguió hasta el final del estudio. La endoscopia de la vía aérea evidenció múltiples vasos de neoformación. Ninguno de los animales de esta serie presentó complicaciones durante el tiempo en que duró este estudio, demostrando que es posible esta reconstrucción traqueal. El material resulta quirúrgicamente adecuado, fácilmente manipulable, y sumamente útil para reemplazar segmentos traqueales.

La evolución histológica mensual confirmó una creciente y progresiva celularización, inicialmente inflamatoria y luego reemplazada por células mesenquimáticas que dieron origen a un paulatino neot Tejido a punto de partida de los tejidos circundantes. El epitelio traqueal se reestableció en forma uniforme como se demuestra por inmunohistoquímica para citoqueratina. La submucosa marcada por tinciones con alfa actina demostró una adecuada organización. Los sectores de cartílago nuevo se originaron a punto de partida de condrocitos del cartílago primitivo. Este progresivo y eficiente sistema natural de crecimiento celular sobre el biomaterial, es conocido como el efecto de "in growth"<sup>11</sup>.

Este estudio demuestra que es técnicamente posible la descelularización traqueal, con la consecuente obtención de matriz acelular de colágeno ya que esta matriz de colágeno mantiene su conformación es-

pacial. El biomaterial obtenido es un adecuado sustituto biológico para la reparación de defectos traqueales menores en un modelo experimental favoreciendo el crecimiento celular adyacente. Futuros estudios en animales en crecimiento y el reemplazo de segmentos traqueales mayores serán necesarios para el establecimiento de este material como un posible sustituto biológico para su aplicación en humanos.

## Bibliografía

1. Gaissert H, Mathisen D, Grillo H, et al: Tracheobronchial sleeve resection in children and adolescents. *J Pediatr Surg* 29 (2): 192-198, 1994.
2. Messineo A, Filler R, Joseph T et al: Tracheoplasty without stent, using reshaped cryopreserved cartilage allografts in neonatal pigs. *J Ped Surg* 29 (5): 697-700, 1994.
3. Sanguinetti F: Resecciones, anastomosis e injertos traqueales. Trabajo experimental con diversas técnicas comparadas. *Rev Argen Cirug* 2 (6): 261-267, 1961.
4. Boglione M, Morandini M, Siminovich M et al: Comparación de distintos métodos de preservación traqueal. *Rev Cir Infantil* 10 (1): 11-16, 2000.
5. Boglione M, Cadario M, Barrenechea M et al: En un modelo ortotópico de trasplante de tráquea, la irrigación con Euro-Collins proporciona mayor sobrevida al injerto. *Rev Cir Infantil* 10 (2): 76-80, 2000.
6. Vacanti Ch, Paige K, Seob Kim W, et al: Experimental tracheal replacement using tissue-engineered cartilage. *J Pediatr Surg* 29 (2): 201-205, 1994.
7. Atala A, Nyberg LM: Tissue engineering. *World J Urol* 18 (1): 67-71, 2000.
8. Kim BS, Baez C, Atala A: Biomaterials for tissue engineering. *World J Urol* 18 (1): 71-80, 2000.
9. Falke G, Atala A: Modelos quirúrgicos experimentales para el desarrollo de traqueomalacia. *Rev Cir Infantil* 10 (2): 69-75, 2000.
10. Boglione M, Asprea M, Rubio R et al: Presentación de un modelo experimental de trasplante de tráquea. *Rev Cir Infantil* 7 (1): 7-12, 1997.
11. Machluf M, Orsola A, Atala A: Controlled release of therapeutic agents: slow delivery and cell encapsulation. *World J Urol* 18 (1): 80-84, 2000.

Trabajo presentado en el 4° Congreso CIPESUR. Noviembre de 2001, Montevideo, Uruguay.

Dr. Germán Falke

Area Cirugía Experimental

Hospital Juan P. Garrahan

Pichincha 1850 - (1425) Buenos Aires