

Plastrón apendicular. Experiencia de 5 años

Dres. P. Claire, V. Linacre, J. Lagos, M. Guelfand, P. López, P. Gutiérrez, A. Zavala.

Hospital Exequiel Gonzales Cortes. Santiago, Chile

Resumen

El manejo del plastrón apendicular no está establecido claramente y sigue siendo motivo de controversia. Existen dos líneas de tratamiento inicial: una quirúrgica y la otra médica. Esto nos motivó a revisar su manejo en nuestro hospital. Este estudio descriptivo retrospectivo incluyó la revisión de 71 historias clínicas de pacientes con diagnóstico de plastrón apendicular durante un período de 5 años. Fueron divididos en dos grupos: grupo 1, tratamiento médico; y grupo 2, tratamiento quirúrgico inicial. El 42% de los pacientes era de sexo femenino y 58% de sexo masculino, la edad promedio fue de 8,5 años. Grupo 1: 33 niños; la evolución de los síntomas fue de 6,7 días; el estado general era bueno en 76% de los casos. El 91 % de los pacientes tenía dolor y masa palpable al ingreso. Todos recibieron antibióticos de amplio espectro durante un promedio de 10 días. Tres pacientes (9%) no respondieron al tratamiento, requiriendo cirugía. El tiempo de hospitalización fue de 9 días y medio. La apendicectomía laparoscópica electiva se realizó en el 43 % de los pacientes, no se registraron complicaciones intra ni posoperatorias. Grupo 2: 38 pacientes. La evolución de los síntomas fue en promedio de 4 días, el estado general era regular en 74 %. Durante la cirugía se encontró en todos los pacientes un plastrón apendicular con o sin absceso localizado. No se pudo realizar apendicectomía en el 8 %. La tasa de complicaciones (intra y posoperatorias) fue del 37 %. La duración del tratamiento antibiótico posoperatorio fue de 11 días en promedio y el tiempo de internación fue de 8,3 días. Para la comparación con el grupo 1 se seleccionaron del grupo 2 a 15 pacientes (subgrupo 2), manejados quirúrgicamente, pero con masa palpable e irritación peritoneal al momento del ingreso. El 46 % de ellos presentaron complicaciones intra o postoperatorias. El tiempo de hospitalización fue de 10 días y la duración del tratamiento antibiótico fue en promedio 7,5 días. En nuestros dos grupos de estudio no se encontraron diferencias estadísticas en cuanto a días de hospitalización y tiempo de tratamiento antibiótico; destacando que hubo diferencia en el estado general al ingreso, el que fue bueno en la mayoría de los pacientes del grupo 1, en comparación con el grupo 2 que fue regular. Es destacable también que los pacientes del grupo 1 no presentaron complicaciones, contra un 40% de complicaciones en el grupo 2. De acuerdo a nuestros resultados, recomendamos el manejo médico inicial en aquellos pacientes con diagnóstico de plastrón apendicular que se encuentren en buen estado general.

Palabras clave: Plastrón apendicular - Tratamiento médico - Tratamiento quirúrgico

Summary

The management of the appendicular masses is still controversial. Two different initial approaches are currently accepted: medical and surgical. We herein present a retrospective review of 71 medical records of patients with appendicular masses treated in our hospital during the last five years. Patients were divided in Group 1 (G1): medical management (33 patients), and Group 2 (G2): surgical management (38 patients). 42% of patients were females, and 58% were males. Mean age was 8,5 years. Patients in G1 had had symptoms for 6,7 days (mean); 91% had pain and a palpable mass on admission. All patients received broad spectrum antibiotics (mean, 10 days). Three patients required surgery due to failure of the medical management. 43% of patients underwent an elective laparoscopic appendectomy; no complications were recorded. Patients in G2 had had symptoms for 4 days (mean). In all cases, an appendicular mass with or without a localized abscess was found during surgery. In 8% of cases the appendectomy was not possible. 37% of surgeries had complications (either during or after the procedure). The mean length of the antibiotic treatment was 11 days. Mean hospital stay was 8,3 days. 15 patients in G2 had palpable mass and rebound tenderness at the moment of admission, and we compared only those patients with the G1 for the statistical analy-

sis. We found no statistically significant differences in terms of hospital stay and length of antibiotic treatment. Patients in G1 were mildly ill appearing at the moment of admission. Instead, patients in G2 were severely ill appearing. Patients in G1 had no complications, and almost 40% of patients in G2 had complications. Based on our results, we suggest that the initial management of patients with appendicular masses that are not severely ill should be medical.

Index words: Appendicular mass - Medical management - Surgical management

Resumo

O manuseio do plastrão apendicular não está claramente estabelecido e segue sendo motivo de controvérsia. Existem duas linhas de tratamento inicial: uma cirúrgica e outra médica, isto nos motivou a revisar seu manejo em nosso hospital. Este estudo descritivo, retrospectivo incluiu a revisão de 71 histórias clínicas de pacientes com diagnóstico de plastrão apendicular durante um período de 5 anos. Foram distribuídos em dois grupos: grupo 1, tratamento médico e grupo 2, tratamento cirúrgico inicial. Quarenta e dois por cento eram do sexo feminino e 58% do masculino. A idade média foi de 8,5 anos. Grupo 1: 33 crianças. A evolução dos sintomas foi de 6,7 dias; o estado geral era bom em 76% dos casos. Na internação 91% dos pacientes tinham dor e massa palpável. Todos receberam antibiótico de largo espectro em média por 10 dias. Três pacientes (9%) não responderam ao tratamento, necessitando de operação. O tempo de internação foi, em média de 9 dias. A apendicectomia laparoscópica eletiva foi realizada em 43% dos pacientes e não foram registradas complicações intra e pós-operatórias. Grupo 2: 38 pacientes. A evolução dos sintomas foi, em média, de 4 dias; o estado geral era regular em 74% dos casos. Durante a operação encontrou-se um plastrão apendicular, com ou sem abscesso localizado, em todos os pacientes. Não se pode realizar apendicectomia em 8%. A taxa de complicações (intra e pós-operatórias) foi de 37%. A duração da antibioticoterapia pós-operatória foi, em média, de 11 dias e o tempo de internação foi de 8,3 dias. Para comparação com o grupo 1, foram selecionados 15 pacientes do grupo 2 (subgrupo 2), tratados cirurgicamente, mas com massa palpável e irritação peritoneal no momento da internação. Em 46% deles houve complicações intra ou pós-operatórias. O tempo de hospitalização foi de 10 dias e a duração da antibioticoterapia foi, em média de 7,5 dias. Em nossos grupos de estudo não se encontrou diferença estatística quanto aos dias de hospitalização e antibioticoterapia. Destacando-se que havia diferenças no estado geral na internação, que era bom na maioria dos pacientes do grupo 1, em comparação com o grupo 2 que era regular. Destaca-se, também, que os pacientes do grupo 1 não apresentaram complicações, contra 40% de complicações do grupo 2. De acordo com nossos resultados, recomendamos o tratamento médico inicial naqueles pacientes com diagnóstico de plastrão apendicular, que se encontrem em bom estado geral.

Palavras-chave: Plastrão apendicular - Tratamento médico - Tratamento cirúrgico

Introducción

El plastrón apendicular (PA) es una variante en la evolución de la apendicitis aguda en la cual el apéndice se cubre de tejidos vecinos (intestino, epiplón) formando una masa que bloquea el proceso infeccioso^{1,2}. El manejo del plastrón apendicular en niños no está establecido claramente y desde hace muchos años es motivo de controversia^{3,4}.

Existen dos tendencias en cuanto al tratamiento: una propone el manejo médico conservador con apendicectomía posterior y la otra propone cirugía inmediata independientemente de la variedad de presentación clínica²⁻⁴.

En nuestro hospital se ha efectuado manejo médico ante la presencia de masa palpable en pacientes con sintomatología de más de 5 días de evolución, indicando tratamiento antibiótico de amplio espectro (Metronidazol, Gentamicina y Ampicilina), con seguimiento ecográfico y clínico hasta el alta.

Indicamos la intervención quirúrgica cuando el tiempo de evolución es menor a 5 días, o si las condiciones clínicas no son buenas al ingreso o empeoran durante el tratamiento médico.

El objetivo de este estudio es evaluar los resultados médico-quirúrgicos de estas dos conductas terapéuticas, y valorar necesidad de realizar apendicectomía después del manejo médico conservador.

Material y método Fueron revisadas de manera retrospectiva 71 fichas clínicas de pacientes con diagnóstico de egreso de plastrón apendicular atendidos en un período de 5 años (mayo de 1998 a mayo de 2003) en el Servicio de Cirugía del Hospital Exequiel González Cortés.

Los pacientes fueron divididos en 2 grupos: Grupo 1: Tratamiento médico inicial (metronidazol 30 mg/kg/día; gentamicina 6 mg/kg/día; ampicilina 100 mg/kg/día) y apendicectomía laparoscópica diferida; y Grupo 2: Cirugía inmediata.

Se analizaron las variables de edad, sexo, tiempo de evolución de los síntomas, tratamiento previo a la consulta, días de hospitalización, tratamiento antibiótico, y complicaciones.

El análisis estadístico se llevó a cabo utilizando la prueba T de Student. Un valor p igual o mayor a 0.05 fue considerado estadísticamente significativo.

Resultados Se encontraron setenta y un pacientes con diagnóstico de plastrón apendicular; 29 de sexo femenino (42%) y 42 de sexo masculino (58%), con una edad promedio de 8,5 años (rango 2 a 14 años).

Grupo 1: Treinta y tres niños recibieron tratamiento médico; la edad media fue de 8,5 años (2-14); 19 eran mujeres (57.6%) y 14 varones (42.4%); el tiempo promedio de evolución de los síntomas fue de 6,7 días (3 a 10 días); 25 pacientes recibieron tratamiento previo a la consulta (65,8%), de los cuales el 45,5% recibió antibióticos.

El 91 % de los pacientes (n=30) presentó dolor abdominal y masa palpable; tres pacientes (9%), presentaron sólo dolor abdominal, demostrándose ecográficamente plastrón apendicular retrovesical. El 39.4% de los pacientes presentó irritación peritoneal.

La temperatura al ingreso fue de 37.5° C en 6 pacientes (18.7%); 37.6 a 38.5 en 20 (62.5%); y mayor a 38.5 en 6 pacientes (18.7%).

El estado general fue bueno en 25 pacientes (75.8%); regular en 8 (24.2%); y no se registraron pacientes en mal estado clínico.

El recuento leucocitario promedio fue de 15.700 células/ml (rango de 10.900 a 23.000).

A todos los pacientes se les realizó ecografía abdo-

minal y en todos se confirmó el diagnóstico de plastrón apendicular.

Todos los pacientes recibieron antibióticos de amplio espectro por un período promedio de 10 días (8-13). El tiempo promedio de hospitalización fue de 9,2 días (5 - 13). Treinta (91%) de los niños respondieron al tratamiento médico y sólo 3 de ellos (9%) requirieron cirugía por persistencia de los síntomas sin mejoría de los parámetros infecciosos. De los 30 pacientes restantes la apendicectomía laparoscópica electiva fue realizada hasta el momento en 13 de ellos (43%); 6 pacientes (20%), se encuentran en espera de cirugía. Ocho niños (26.7%) no fueron aún citados a cirugía manteniendo seguimiento clínico y ecográfico hasta el egreso hospitalario. Dos pacientes (6.7%) no se presentaron a control. Un niño (3.3%) presentó peritonitis apendicular al mes del alta por lo que debió ser intervenido de urgencia.

La cirugía electiva se realizó en un tiempo promedio de 5 meses (rango 2 a 8); recibiendo dosis profilácticas de antibióticos. En todos los pacientes se encontró el apéndice completo con adherencias laxas. El informe de anatomía patológica señaló inflamación crónica en 12 (92%) y apéndice sano en 1 paciente (8%). No se registraron complicaciones durante la cirugía ni en el posoperatorio; el tiempo promedio de hospitalización fue de 2,1 días (1 a 3 días).

Grupo 2: Treinta y ocho pacientes (20 mujeres, 52,6%; y 18 varones, 47,4%), recibieron tratamiento quirúrgico inicial con una edad promedio de 8,7 años (rango 1-14). El tiempo de evolución promedio fue de 4 días (2 a 8 días). Veintiuno (55.3%), recibieron tratamiento previo al ingreso, en su mayoría antibióticos. El estado general fue bueno en 10 (23,6%) y regular en 28 (73.7%). Ningún paciente se presentó en mal estado general. Todos presentaban irritación peritoneal. El 39,5% (15 pacientes) ingresaron con masa palpable; en el 60.5% (23 pacientes) no se pudo palpar masa alguna.

La leucocitosis promedio fue de 18.900 células/ml (10.500 a 28.000). No se realizó ecografía en 32 pacientes (94.7%), debido a falta del equipo en el servicio de urgencia. En 2 pacientes (5.3%) la ecografía confirmó el diagnóstico de masa apendicular.

Durante la cirugía en todos los pacientes se encontró un plastrón apendicular con o sin absceso localizado; en 35 casos (92.1%) logró realizarse la apendicectomía.

tomía y de los 3 restantes (7.9%), 2 se operaron posteriormente mediante laparoscopia a los 2 meses y el otro mediante cirugía convencional al mes. Un 36,8% de los pacientes presentó complicaciones, 13 (34.2%) fueron complicaciones intraoperatorias (sangrado en 7; desperitonización de asas en 4 y perforación de ciego con resección intestinal en 1). Diez pacientes (26.3%) presentaron complicaciones posoperatorias: 6 absceso residual, de los cuales 2 fueron reintervenidos; 4 infección de herida operatoria; 3 íleo prolongado; 2 atelectasia pulmonar; y uno obstrucción intestinal que requirió exploración quirúrgica.

La duración del tratamiento antibiótico promedio fue de 10,7 (8 a 24) días y la media de internación fue de 8,3 (5 a 24) días.

En el subgrupo de pacientes con masa palpable (n=15), la edad promedio fue de 9 años (rango 1-14); 9 eran mujeres y 6 varones; el tiempo de evolución fue de 4,3 (2 a 7) días. De estos 15 pacientes, 10 (66,7%) recibieron tratamiento previo al ingreso; siendo antibióticos el tratamiento indicado más frecuente (33,3%, 5 pacientes).

Dentro de los signos y síntomas, la temperatura fue de 37.5°C en 2 pacientes (13,3%); 37.6 a 38.5 °C en 9 (60%) y mayor a 38.5°C en 4 casos (26,7%). El estado general fue bueno en 2 pacientes (13,3%) y regular en 13 (86,7%).

El recuento de leucocitos fue de 15.800 (10.500 a 27.000).

Se realizó ecografía sólo en 2, y en ambos confirmó el diagnóstico.

Se encontró una masa apendicular en todos los casos, y se completó la apendicectomía en 14 de ellos. En 1 paciente no se identificó apéndice; el mismo fue reintervenido 2 meses después por vía laparoscópica encontrándose apéndice completo. Un 46,7% presentó complicaciones, 40% intraoperatorias y 26,7% posoperatorias. En este subgrupo el tiempo de hospitalización fue de 10,1 días (8 a 14) y la duración de tratamiento antibiótico promedio fue de 7,5 (7 a 14) días.

El análisis estadístico no encontró diferencias estadísticamente significativas entre los grupos 1 y 2 en cuanto a edad y sexo. Sí la hubo en el tiempo de evolución de los síntomas, que en el grupo 1 fue de 6,7 días y en el grupo 2 de 4 días ($p < 0.05$).

El estado general de los niños en el grupo 2 fue re-

gular en un 73,7%, en comparación al 24,2% encontrado en el grupo 1, donde la mayoría de los pacientes tenía buen estado general (75,8%).

No hubo diferencia estadísticamente significativa ($p > 0.05$) entre los grupos en relación al tiempo de hospitalización y tratamiento antibiótico.

Las complicaciones en el grupo 2, tanto intra como posoperatorias, fueron de un 36,8%, pero si analizamos sólo el subgrupo 2 las mismas alcanzan un 46,7%. Contrariamente en el grupo 1 no se registraron complicaciones.

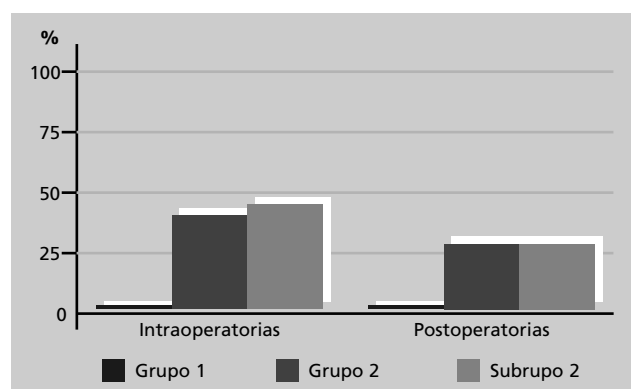
Discusión

El manejo de la masa apendicular sigue siendo controversial. En la literatura existen

desde el año 1933 publicaciones sobre el manejo del plastrón apendicular y la preocupación de las múltiples complicaciones de la cirugía inmediata (Bauer¹ en 1933; Mc Person y Kimonth² en 1945) cuando propusieron el manejo conservador. En 1969 Gastrin y Josephson³ publican en paralelo el manejo conservador y quirúrgico del absceso apendicular en adultos, pero fue recién en la década de los 70 en que se adoptó el tratamiento médico en niños (Gierup y Krappé B⁴ en 1975); en 1981 Puri⁵ y en 1985 Shipsey⁶ publican series mayores con buenos resultados.

También hay reportes sobre el elevado porcentaje de complicaciones poscirugía inmediata (15 a 50%)^{7,8}. A partir de 1990 aparecen publicaciones que plantean la necesidad de la apendicectomía diferida por el riesgo de nueva apendicitis y la posibilidad de encontrar patología no sospechada⁹.

Con la aparición de la laparoscopia, la apendicectomía por esta vía se convirtió en una alternativa segura y eficaz, con mínimo tiempo de hospitalización



Complicaciones quirúrgicas en el manejo de plastrón (Mayo 1998 - Mayo 2003)

y escasa morbilidad posoperatoria.

En nuestra serie, entre los pacientes tratados médicamente sólo 3 (9%), no respondieron al mismo y requirieron cirugía; esto concuerda con los reportes de Surana y Gahukamble quienes señalan un 14 y 8,5%, respectivamente^{10,11}.

La recurrencia de apendicitis se presentó en un paciente (3%) al mes de ser dado de alta mientras esperaba cirugía electiva. Los reportes de nueva apendicitis varían de 0 a 80% y el mayor riesgo se encuentra durante los primeros 6 meses después del manejo inicial⁸.

La biopsia mostró inflamación crónica activa en el 92% de los pacientes y apéndice sano sólo en el 8%, hecho que no concuerda con la literatura (45% de inflamación crónica según Samuel¹², y 15,4% según Gahukamble¹¹).

En cuanto a los resultados obtenidos en el tratamiento quirúrgico inmediato (grupo 2) se destaca que las condiciones de los pacientes eran peores que aquellos en que se optó por el tratamiento médico (grupo 1). Dentro del grupo 2, el 39% presentaba masa palpable al ingreso (subgrupo 2) y pese a esto se decidió la cirugía inmediata dadas sus condiciones (fiebre, irritación peritoneal y regular estado general). A su vez al comparar los pacientes del grupo 1 con los del grupo y subgrupo 2 los resultados de estos últimos mostraron un mayor índice de complicaciones, 36,8% y 46,7% respectivamente, contra ninguna complicación en el grupo 1.

Basándonos en nuestros resultados recomendamos el manejo médico inicial y apendicectomía laparoscópica electiva posterior en todo paciente con diagnóstico de plastrón apendicular que se encuentre estable desde el punto de vista clínico; ya que con el manejo quirúrgico inicial el riesgo de complicaciones intra y postoperatorias son mayores.

Sólo recomendamos cirugía inmediata cuando las condiciones del paciente empeoren pese al tratamiento médico instituido. Asimismo, creemos que la apendicectomía laparoscópica después del tratamiento médico inicial es necesaria debido al riesgo de recurrencia.

Bibliografía

1. Baurer G, Zur Behandlunj Der: Appendicitis peritonitis. Acta Chir Scand Suppl 24: 486 – 495, 1933.
2. Mc Pherson AG, Kimoth JB: Acute appendicitis and appendix mass. Can J Surg 32: 365 – 370, 1945.
3. Gastrin UY, Josephson S: Appendiceal abscess: Acute appendectomy or conservative treatment. Acta Chir Scand 141: 539 – 542, 1969.
4. Gierup J, Karpe B: Aspects on appendiceal abscess in children with special reference to delayed appendectomy. Acta Chir Scand 141: 801 – 803, 1975.
5. Puri P, Boyd E, Guiney EJ, et al: Appendix mass in the very young child. J Pediatr Surg 16: 55 - 57, 1981.
6. Shipsey MR, O' Donnell B: Conservative management of appendix mass. Col Surg Engl 67: 1985.
7. Jordan JS, Kolvalcik PJ, Schwab CW, et al: Appendicitis with a palpable mass. Ann Surg 193: 227 – 229, 1981.
8. Bradley EL, Isaacs J: Appendiceal abscess revised. Arch Surg 113: 130 – 132, 1978.
9. Santos Jr J, Martins Jr A, Féres O, et al: Plastrón apendicular. Tratamiento conservador con apendicectomía electiva retardada. Rev Col Bras Cir 12 (4): 82 – 85, 1990.
10. Surana R, Puri P: Appendiceal mass in children. Pediatr Surg Int 10: 79 – 81, 1995.
11. Gahukamble DB, Khamge AS, Gahukamble LD: Management of appendicular mass in children. Ann Trop Pediatr. 13: 365 – 367, 1993.
12. Samuel M, Hosie G, Holmes K: Prospective evaluation of nonsurgical versus surgical management of appendiceal mass. J Pediatr Surg 37 (6): 882 – 886, 2002.

Trabajo presentado en el V° Congreso CIPESUR, Noviembre de 2003, Florianópolis, Brasil.

Dr. P. Claire
Hospital Exequiel Gonzales Cortes
Santiago, Chile.