

# Índice general

<b>Reglamento de publicaciones</b> .....	<b>3</b>
<b>Cianoacrilatos y su uso en odontología. Reporte de un caso</b> .....	<b>5</b>
Cyanoacrylates and its use in dentistry. A case report	
Cianoacrilatos e seu uso em odontologia. Relato de caso	
Dres. S. Cohen, L. Blanco y C. F. Boiero. Consultorios particulares. San Francisco, Estados Unidos; Buenos Aires, Argentina; Córdoba, Argentina.	
<b>Cyanoacrylates and its use in dentistry. A case report</b> .....	<b>11</b>
Cianoacrilatos y su uso en odontología. Reporte de un caso	
Cianoacrilatos e seu uso em odontologia. Relato de caso	
Dres. S. Cohen, L. Blanco y C. F. Boiero. Consultorios particulares. San Francisco, Estados Unidos; Buenos Aires, Argentina; Córdoba, Argentina.	
<b>Costilla supernumeraria de vértebra torácica: reporte del primer caso</b> .....	<b>17</b>
Supernumerary rib thoracic vertebra: first case report	
Supranumerário costela vértebra torácica: relato de primeiro caso	
Dres. S. López y C. Manrique C. Servicios de Cirugía Pediátrica y Neonatología. Hospital Dr. Guillermo Rawson, San Juan, Argentina.	
<b>Cubrimiento de onfalocele gigante roto con injerto de fascia lata acelular de donante cadavérico. Reporte de un caso y revisión de la literatura</b> .....	<b>23</b>
Coverage of ruptured giant omphalocele with cadaveric fascia lata graft. Case report and literature review	
Cobrimento do omphalocele gigante quebrado com fascia lata acelular do doador cadáver. Relato de caso e revisão da literatura	
Dres. M. H. Arango Rave, A. Chams Anturi, L. M. López García y W. Romero Espitia. Servicios de Cirugía y Urología Pediátrica, Facultad de Medicina, Universidad de Antioquia; Hospital Infantil Universitario San Vicente Fundación, Medellín; y Universidad Militar Nueva Granada, Bogotá; Colombia.	
<b>Neumotórax hipertensivo como diagnóstico de hernia diafragmática congénita. Presentación de un caso</b> .....	<b>31</b>
Hypertensive pneumothorax as a diagnosis of congenital diaphragmatic hernia. Case report	
Pneumotórax hipertensivo como um diagnóstico de hérnia diafragmática congênita. Relato de caso	
Dres. A. Martínez y R. Camacho. Servicio de Cirugía Infantil. Hospital Naval Pedro Mallo, Buenos Aires, Argentina.	
<b>Índice de autores</b> .....	<b>35</b>
<b>Índice temático</b> .....	<b>35</b>

Todos los trabajos enviados al Comité Editorial serán evaluados y pueden ser aceptados para su publicación. Las expresiones expresadas en los artículos son las de sus autores y no han de ser necesariamente compartidas con el Comité Editorial.

Las comunicaciones referidas a pedidos de publicación, suscripciones, anuncios, correspondencia al Editor, resúmenes, revisión de libros, etc., deben ser enviados al Comité Editorial de "Revista de Cirugía Infantil", por carta, a Sánchez de Bustamante 305 PB 1 (1173), Buenos Aires, Argentina; o por correo electrónico a la dirección [secretaria@acacip.org.ar](mailto:secretaria@acacip.org.ar).

La "Revista de Cirugía Infantil" aparecerá en formato digital PDF de acceso libre online.

## Idioma

Los idiomas oficiales de la "Revista de Cirugía Infantil" son el español y el portugués. Los trabajos serán publicados en la lengua originaria del autor. Aquellos remitidos en inglés serán traducidos al español para su publicación.

## Presentación de trabajos

Serán aceptados para su publicación exclusiva los trabajos inéditos enviados a la Revista, luego de su revisión por el Comité Editorial y el Comité Consultor.

Puede tratarse de estudios de investigación clínica o experimental, aporte de casuística, reportes de variaciones e innovaciones en técnicas quirúrgicas (artículos) o presentación de casos clínicos. En todos los casos la presentación debe basarse en la propia experiencia del o de los autores en su práctica quirúrgica cotidiana. No serán aceptadas como trabajos aquellas presentaciones que sólo incluyan casuísticas ajenas o que signifiquen la transcripción de actualizaciones en temas específicos. Esto podrá publicarse, previo acuerdo del Comité Editorial, como Comentarios, Consideraciones o Correo de Lectores.

Los trabajos que reporten ensayos clínicos en humanos deben contar con la aprobación escrita del Comité de Ética del lugar donde se desarrolla la experiencia (Hospital, Municipio, Provincia o País). Aquellos de experimentación realizados en animales deben ceñirse a las normas vigentes que regulan el uso de animales de laboratorio y así debe estar referido en el párrafo concerniente a Material y método.

Aquellos trabajos previamente publicados deberán contar al momento de su presentación con una autorización escrita de parte del medio que publicó el mismo y posee los derechos de autor.

En caso de que un autor decida publicar en otro medio un trabajo ya publicado en "Revista de Cirugía Infantil" deberá efectuar un pedido de permiso por escrito que será evaluado y contestado por el Comité Editorial.

Si el trabajo es aceptado para su publicación en "Revista de Cirugía Infantil", los derechos de autor para su reproducción en todas sus formas, pertenecen al Comité Editorial, quien se compromete a no rechazar ninguna solicitud razonable para que el autor pueda reproducir su contribución.

## Forma de presentación

Los trabajos deben remitirse en alguna variante digitalizada (disco compacto, DVD u otra) o enviarse mediante correo electrónico; en formato Word, letra Arial o Times New Roman tamaño 10, 11 o 12.

Debe consignarse claramente el título completo del trabajo, el apellido de los autores precedido de la inicial de los nombres, el lugar donde fue realizado, la fecha de su envío y la dirección postal y electrónica del autor principal.

El cuerpo del trabajo deberá constar de:

- **Resumen**

No debe exceder las 300 palabras, debe ser conciso, claro y reflejar todos los aspectos del trabajo. A continuación de cada resumen deben colocarse las Palabras Clave.

- **Introducción**

Se presentan los antecedentes en el tema a tratar y se especifica el objetivo principal del trabajo.

- **Material y método**

Deben consignarse los criterios de selección del material de estudio o de los pacientes y los controles y estudios planeados y realizados. También deben aclararse las escalas o clasificaciones empleadas para evaluar o mensurar resultados.

El análisis estadístico utilizado y su nivel de significancia debe establecerse en el texto.

Las abreviaturas usadas deben ser previamente definidas en su primera aparición en el texto. Se intentará evitar abreviaturas que no fueran de uso común.

No deben incluirse nombres de pacientes ni números de historias clínicas.

- **Resultados**

Se consignarán estricta y sintéticamente en el texto, los datos obtenidos. En este apartado no deben realizarse consideraciones o comentarios, ni se emplearán citas bibliográficas.

- **Discusión**

Se destacarán, discutirán y comentarán los aspectos importantes del trabajo, sin repetir datos que figuren en Resultados. Es aconsejable que toda afirmación esté avalada por los resultados obtenidos o por citas bibliográficas aportadas. Se recomienda evitar repeticiones innecesarias.

Las citas bibliográficas se consignarán en forma de superíndice al final de la frase o párrafo.

- **Bibliografía**

Las citas bibliográficas irán resumidas al final del texto donde constará el número de cada cita, según su orden de aparición (no por orden alfabético de autores).

- Cuando se citen trabajos aparecidos en publicaciones científicas periódicas, podrá emplearse cualquier variante de abreviatura utilizada en el Index Medicus. La variante sugerida es la siguiente:

Ej.: 1. Ravitch MM, McCune RM: Intussuception in infants and children. *J Pediatr* 37: 153-713, 1950.

- Si hubiera más de tres autores, puede optarse por citar los tres primeros y agregar et al.

Ej.: 1. Filler RM, Eraklis AJ, Das JB et al: Total intravenous nutrition. *Am J Surg* 121: 454-458, 1971.

- Si la cita corresponde a un trabajo presentado en un congreso o reunión académica:

Ej.: 1. Rivarola JE, Llambías M: La Cirugía Infantil en la Argentina. Actas del I Congreso Argentino de Cirugía Infantil, Buenos Aires, 22 de noviembre de 1960.

- Si la cita corresponde a un libro:

Ej.: 1. Gallagher JR. Medical care of the adolescent (ed. 2). New York, NY, Appleton, 1966, pp 208-215.

2. Nixon HH: Intestinal obstruction in the newborn. In Rob C, Smith R (eds): *Clinical Surgery*, chap 16. London, England, Butterworth, 1966, pp 168-172.

Tomar debida nota de la puntuación y orden utilizados en estos ejemplos.

### **Presentación de Casos Clínicos**

En caso de presentar reportes de casos clínicos el cuerpo de la presentación debe seguir el siguiente formato: Resumen-Introducción-Presentación del Caso-Discusión-Bibliografía.

### **Figuras, cuadros, tablas y videos**

Deben citarse en el texto por su orden de aparición. Debe evitarse el excesivo número de datos en los cuadros y tablas.

Las figuras (fotografías, esquemas gráficos y dibujos) pueden remitirse incluidas en el texto de Word o en formato JPEG.

Los videos no podrán superar los 5 minutos de duración y deberán ser enviados digitalizados en formato MPEG-1 (VCD), tamaño 352 x 240.

Cada figura, cuadro, tabla y video deberá llevar una leyenda (epígrafe) al pie, indicando el número de la misma según orden de aparición en el texto.

El Comité Editorial se reserva el derecho de limitar el número de figuras.

### **Corrección de pruebas**

Luego de su recepción, cada trabajo será evaluado en forma anónima por 2 miembros del Comité Editorial y del Comité Consultor.

En caso de aprobarse, se remitirá nuevamente al autor quien ajustará el texto a las eventuales observaciones sugeridas. El trabajo se devolverá al Comité antes de los 30 días de recibido; pasado ese lapso el Comité Editorial se reserva el derecho de rechazarlo o publicarlo con las correcciones que crea convenientes. En ningún caso las correcciones a realizarse alterarán el contenido medular del trabajo. La corrección ortográfica y sintáctica queda reservada al Comité Editorial.

# Cianoacrilatos y su uso en odontología

## Reporte de un caso

Dres. S. Cohen y L. Blanco  
Consultorios particulares. San Francisco,  
Estados Unidos; Buenos Aires, Argentina

### Resumen

Los traumatismos bucales pueden afectar a los tejidos blandos, tejidos duros como dientes y hueso de soporte. El uso de cianoacrilatos o adhesivos tisulares se ha ido incrementando tanto en medicina como en odontología, su uso más frecuente es para realizar suturas atraumáticas de heridas tanto en la epidermis facial como en los labios. Estos adhesivos también son eficaces para confeccionar férulas de emergencia, sobre todo en los niños pequeños debido a su polimerización aun en presencia de sangre que permite estabilizar inicialmente a los dientes luxados hasta instalar la férula definitiva correspondiente.

**Palabras claves:** Trauma bucal - Cianoacrilatos - Férula

### Summary

Oral trauma can affect soft tissue, hard tissue like teeth and supporting bone. The use of cyanoacrylates or tissue adhesives has been increasing in both medicine and dentistry, its most common use is for atraumatic suture wounds in both facial skin and lips. These adhesives are also effective for making emergency splints, especially in young children due to their polymerization in the presence of blood even allowing initially stabilize the luxated teeth to install the corresponding final splint.

**Index words:** Oral trauma - Cyanoacrylates - Splint

### Resumo

Os traumas bucais podem afetar os tecidos moles, tecidos duros como dentes e osso de suporte. O uso de cianoacrilato e adesivos de tecido tem vindo a aumentar, tanto na medicina e odontologia, Seu uso mais comum é para sutura atraumática de feridas, tanto na pele do rosto e dos lábios. Estes adesivos também são eficazes para fazer splints de emergência, especialmente em crianças pequenas devido à sua polimerização na presença de sangue, mesmo que está permitindo estabilizar inicialmente os dentes luxado para instalar splint adequada.

**Palavras-chave:** Trauma oral - Cianoacrilatos - Splint

### Introducción

Los niños pertenecen a un grupo etario de gran exposición a traumas muy importantes y en el terreno bucal son las luxaciones las de mayor prevalencia, representando aproximadamente el 70% del total de las lesiones traumáticas po-

sibles<sup>1</sup>. Uno de los aspectos que el profesional tratante debe tener en cuenta ante estas lesiones es, no sólo la reducción de los órganos dentarios luxados, sino además su fijación efectiva en la posición correcta. El uso de los cianoacrilatos como material para ferulizar dientes luxados en la emergencia, es una alternativa válida funda-

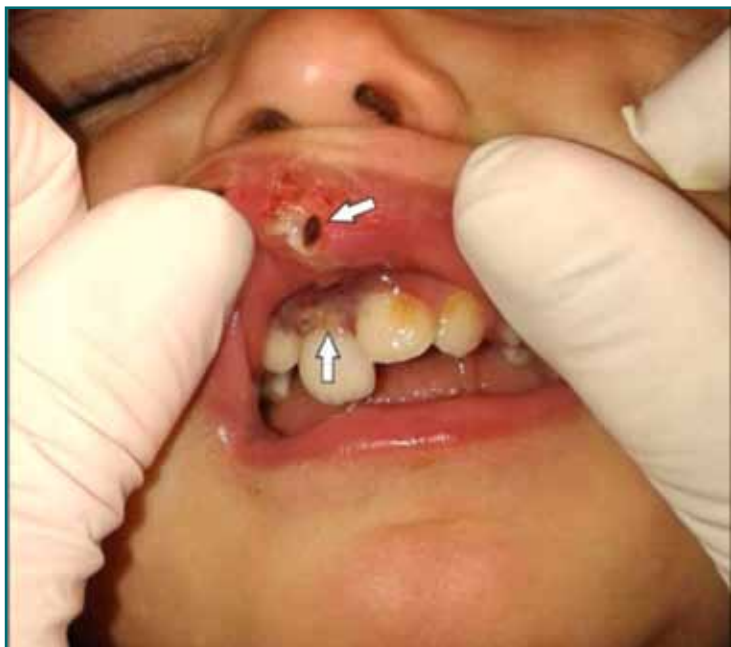mentada en sus múltiples ventajas y propiedades<sup>2,3</sup>. Ante una luxación, sobre todo si es severa, generalmente hay presencia de sangre la que puede dificultar la utilización de materiales sensibles a la humedad y que requieren de un medio seco para su efectiva colocación. En cambio los cianoacrilatos o adhesivos tisulares pueden polimerizar aun ante la presencia de sangre y de esta manera logran fijar órganos dentarios luxados y reposicionados luego de la reducción.

Por otro lado poseen acción hemostática que convierten a los cianoacrilatos en un material muy efectivo en casos de sangrados profusos<sup>4-7</sup>. La atención de niños pequeños a diferencia de los adolescentes y adultos, requiere de maniobras especiales y ante el contexto que todo trauma implica, se debe recurrir a estrategias efectivas y rápidas. En este aspecto los cianoacrilatos ofrecen una ventaja ponderable que es su polimerización en corto tiempo y su fácil manipulación<sup>8</sup>. El objetivo de este trabajo es mostrar mediante el reporte de un caso clínico, el uso de los cianoacrilatos o adhesivos tisulares, en férulas de emergencia en niños de corta edad.

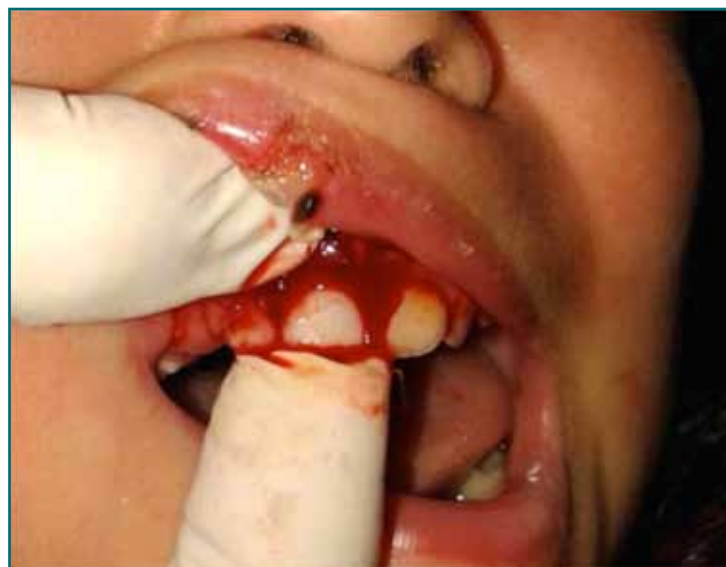## Presentación del caso

Niña de 1 año y 20 meses, concurrió a la consulta 4 días después de ocurrida una caída contra el piso que le produjo lesiones en el labio y luego de haber concurrido a diferentes centros asistenciales sin encontrar solución a la atención inicial de emergencia. A la observación se detectaron laceraciones en la mucosa interna labial, presencia de tejido necrótico y una úlcera traumática. El sector antero superior de la arcada dentaria presentaba una severa extrusión y luxación palatinizada del incisivo central superior derecho temporario y con marcada acumulación de placa bacteriana (Figura 1).

Luego de la motivación pertinente y la debida información a los padres acompañantes de la menor, se procedió a realizar la higiene de la zona afectada con gasas estériles humedecidas en solución fisiológica estéril para la eliminación de la placa bacteriana y poder realizar la reducción del diente luxado en un campo limpio. Debido a la movilidad del diente afectado, se decidió realizar la reducción aun sin necesidad de anestesia, ya que si se actúa de manera rápida y eficaz, ésta no necesaria y de esta manera se evita un trauma psicológico muy importante en los niños de corta edad (Figura 2).



**Figura 1.** Imagen como se presenta la paciente 4 días después del trauma, sin haber ningún tipo de atención. Se observa extrusión y luxación palatinizada del incisivo central temporario derecho con laceración de encía y acumulación de placa bacteriana (flecha). Laceración de la mucosa interna del labio, tejido necrótico y la presencia de un afta traumática (flecha).



**Figura 2.** Momento en que se realiza la reducción del diente luxado, un dedo índice hace presión por apical y con el otro dedo índice tracción por palatino en la parte coronaria hasta lograr que el diente vuelva a alojarse en el alveolo en la posición correcta.

Generalmente después de una reducción de estas características se presenta un sangrado importante proveniente de los tejidos lesionados como hueso, ligamento periodontal y tejido pulpar.

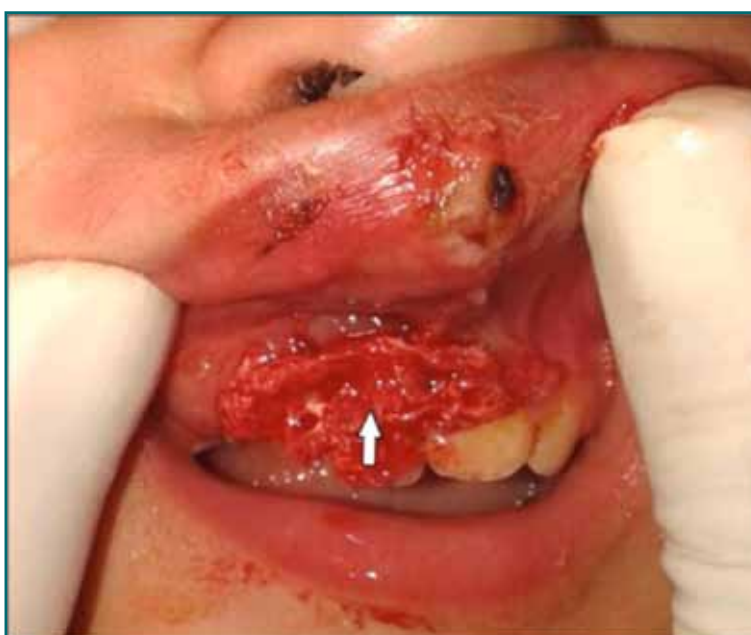Luego de la reducción se procedió de manera inmediata, a la colocación del cianoacrilato para fijar el órgano dentario reposicionado. El tejido necrótico del labio se retiró cuidadosamente y con suavidad (Figura 3).

Una vez realizada la reducción se tomó una radiografía para ver si el diente ha sido ubicado en la posición correcta (Figura 4).

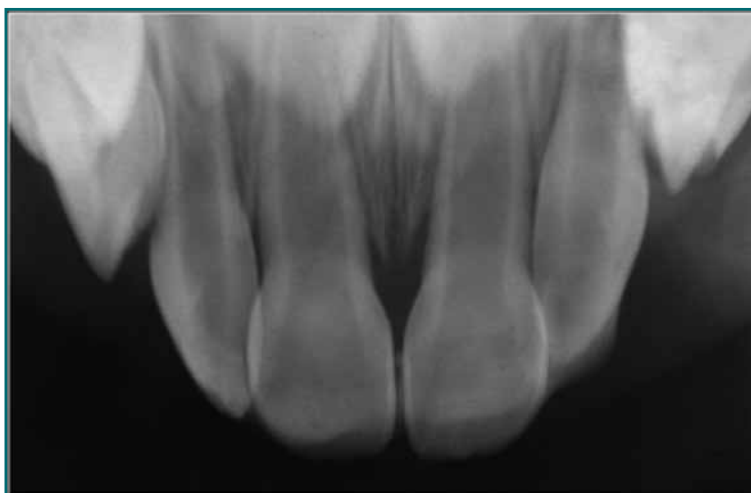
Se prescribieron antibiótico de amplio espectro por un periodo de 8 días y analgésicos según necesidad y en interconsulta con el médico pediatra de cabecera de la paciente. Para mantener la zona libre de placa, se instruyó a los padres para la limpieza cuidadosa y suave con gasas estériles embebidas en un colutorio a base de clorhexidina.

Los controles postratamiento se realizaron diariamente ante la posibilidad de desprendimiento del cianoacrilato.

A los 5 días se retiró la férula de emergencia realizada con el adhesivo, y se confeccionó la fé-



**Figura 3.** Colocación del cianoacrilato, que al mezclarse con la sangre toma una coloración similar a la misma (flecha).

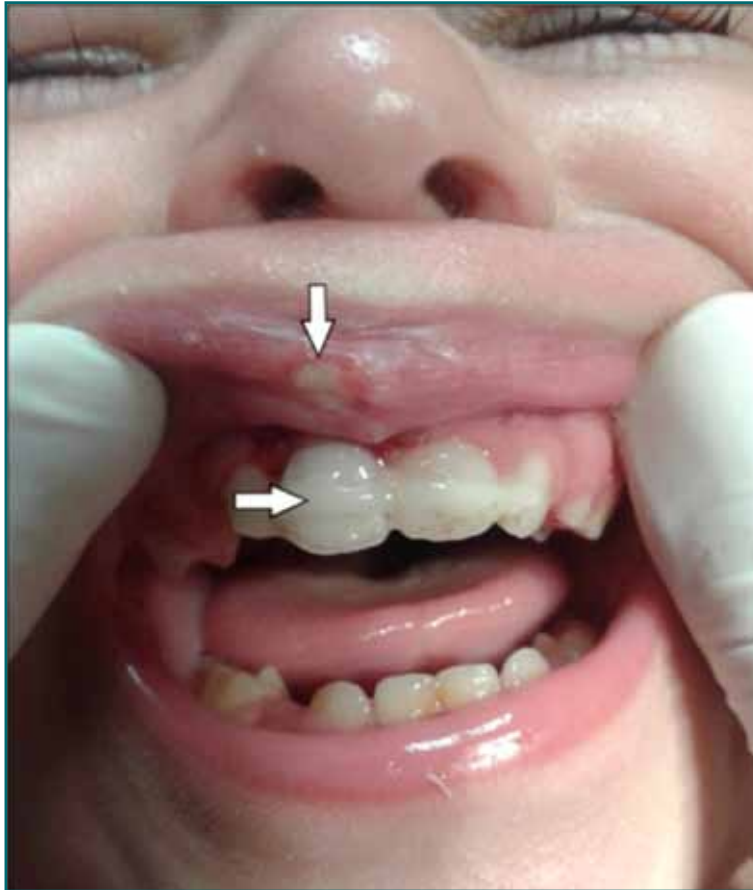

**Figura 4.** Radiografía inmediata a la reducción donde se observa que el diente luxado se ha ubicado en el alveolo.

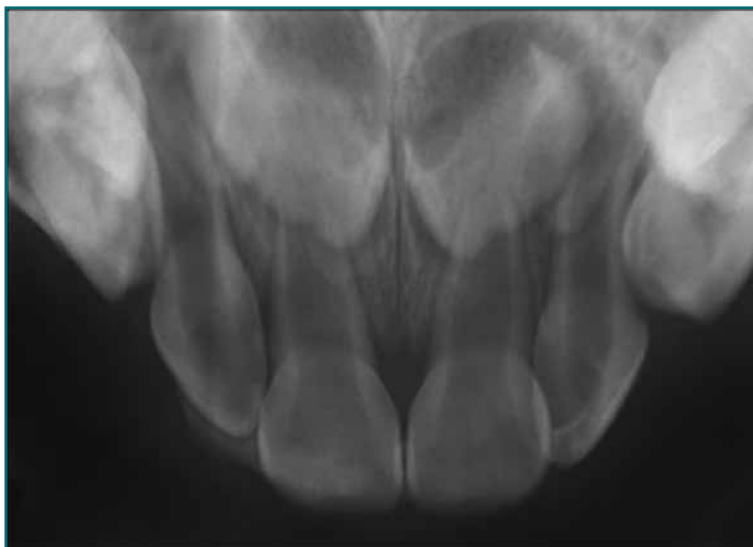


cula definitiva con resina fluída fotopolimerizable. En ese momento se observó la encía de características compatibles con normalidad y una evidente mejoría de las heridas del labio (Figura 5).

Transcurridos 2 meses del tratamiento, el control radiográfico mostró normalidad tanto en la zona apical de los dientes afectados como de sus tejidos periapicales (Figura 6).



**Figura 5.** Estado de los tejidos gingivales normales. Evidente mejoría de la úlcera del labio (flecha vertical). Férula realizada con resina fluida fotopolimerizable (flecha horizontal).



**Figura 6.** Radiografía de control 2 meses después donde se puede observar normalidad apico-periapical.

## Discusión

Si bien la utilización de los cianoacrilatos en medicina y odontología data de hace muchos años, en los últimos tiempos su uso se ha ido incrementado.

Entre sus múltiples aplicaciones podemos citar algunas más relevantes desde el punto de vista clínico, haciendo énfasis que los cianoacrilatos o adhesivos tisulares son muy útiles en la atención inicial del trauma en general y bucal en particular, ya que es conveniente realizar los procedimientos correctamente en esta etapa para evitar consecuencias más graves en el futuro.

Una de las propiedades que le confieren gran ventaja en trauma, es la adhesividad excelente que muestran en contacto con los tejidos, además su rápida polimerización convierte a los cianoacrilatos en un material a considerar en atención de emergencias en niños de muy corta edad<sup>4,8,9</sup>.

La biocompatibilidad y acción hemostática casi inmediata hacen que los procedimientos quirúrgicos se tornen más sencillos y rápidos lo que deriva en una atención más confortable para el paciente traumatizado<sup>5-7</sup>.

Los cianoacrilatos son eficaces frente a la contaminación bacteriana externa<sup>10</sup>. Así como también destruyen bacterias como el *Staphylococcus*, *Pseudomonas* y aun contra la *Escherichia Coli*<sup>11</sup>. Esta propiedad es muy importante teniendo en cuenta que trabajamos en un medio muy expuesto a las bacterias como lo es la cavidad bucal.

Los cianoacrilatos son materiales que permiten maniobras rápidas, eficaces e indoloras, ya que no requieren del uso de agujas para la síntesis de heridas lo que genera una mayor colaboración del paciente y los padres<sup>12</sup>.

Sin duda que los procedimientos efectuados de manera rápida y lo menos traumáticos e invasivos posible derivará en mejores resultados sobre todo en la cicatrización de tejidos blandos bucales y gingivales<sup>13-14</sup>.

Sin embargo, algunas desventajas de los cianoacrilatos pueden condicionar su uso en determinadas situaciones. Se ha mencionado que no

es conveniente usarlos en heridas que afecten estructuras musculares, aunque esto puede ser tema de discusión<sup>1</sup>. No aconsejan usarlos en erosiones, lesiones por mordeduras o heridas punzantes no quirúrgicas<sup>15-16</sup>, como así tampoco en heridas cuya longitud supere los 5 centímetros. Tampoco se recomienda en heridas contaminadas<sup>15</sup>.

Haciendo un balance entre las ventajas y desventajas de los usos de los cianoacrilatos, sin duda las primeras superan a las segundas y lo más importante es realizar un correcto diagnóstico antes de decidir su empleo. En el caso de los niños pequeños traumatizados resultan muy útiles ya que se minimizan o evitan las suturas invasivas que pueden tener un impacto negativo en el aspecto psicológico del paciente. Por otro lado la rapidez con que se puede sintetizar una herida con los cianoacrilatos, resulta una gran ventaja.

En el caso clínico presentado queda en evidencia la efectividad del uso de adhesivos tisulares para fijar piezas luxadas y para la confección de una férula de urgencia<sup>17</sup>. Además, una de las cualidades más importante que presenta este material es la propiedad de polimerizar aun en medio húmedo, esto es fundamental ya que en la atención inicial de urgencia es muy frecuente la presencia de sangre, situación que complica la utilización de otros materiales para férulas, los cuales requieren un campo seco para su eficaz polimerización.

En la emergencia es necesario realizar procedimientos operatorios rápidos y efectivos, y los cianoacrilatos colaboran y se constituyen en una alternativa muy válida, coincidiendo con nuestra experiencia clínica en la atención de pacientes traumatizados<sup>18</sup>.

El abordaje de pacientes de niños traumatizados de corta edad, los cuales son un grupo etario vulnerable constituye un contexto especial, donde su atención exige acciones profesionales de corto tiempo y eficaces. El aporte que se pretende hacer a partir de la presentación de este caso clínico se circunscribe sobre todo, al uso de recursos materiales y técnicos que faciliten nuestros procedimientos y sin descuidar el aspecto psicológico de los niños pequeños traumatizados.



## Bibliografía

1. Blanco L Intrusión en dientes temporarios. *Rev Cir Infantil* 23: 6-13, 2014.
2. Negri, MR, Panzani SR, Pol WR, et al: Use del cyanoacrilato ester adhesivo for splinting of replanted teeth, *Dental Traumatol* 24: 695-7, 2008.
3. Cobb AR, Ahmad S, Kumar M: Use of n-butyl cyanoacrilato tissue adhesive to splint traumatized teeth in the emergency department, 49:483-5. 2011.
4. Blanco L: Sutura de labio con isobutilcianoacrilato. *Rev Cir Infantil* 11: 164-68, 2001.
5. MR, Monaghan AM, Lamin SM, Grant SW: N-butyl-2-cyanoacrylate (NBCA) tissue adhesive as a haemostatic agent in a venous malformation of the mandible. *Br J Oral Maxillofac Surg* 6: 565-7, 2013.
6. Scarano A, Murmura G, Di Cerbo A, Palmieri B, et al: Anti-hemorrhagic agents in oral and dental practice: an update. *Int J Immunopathol Pharmacol.* 4: 847-54, 2013.
7. Lin BW: A novel, simple method for achieving hemostasis of fingertip dermal avulsion injuries. *J Emerg Med* 6: 702-5, 2015.
8. Berman LH, Blanco L, Cohen S: *Manual Clínico de traumatología dental*, Edit. Elsevier Mosby, 2007, Chapter 8, pp: 166.
9. Elmasame FN, Marbouli SA, Zuberi MS: Use of tissue adhesives in the closure of small incisions and lacerations. *Pediatr Surg* 30: 837-838, 1995.
10. Mertz PM, Davis SC, Cazzaniga AL, et al : Barrier and antibacterial properties of 2-octyl cyanoacrylate-derived wound treatment films. *J Cutan Med Surg* 71-76, 2003.
11. Quinn JV, Osmond MH, Yurack JA, et al: N-2 butylcyanoacrilato: risk of bacterial contamination with an appraisal of its antimicrobial effects. *J Emerg Med*, 13:581-585, 1995.
12. Karcioğlu O; Goktas N, Coskun F et al: Comparison of tissue adhesives and suturing in the repair of laceration in the emergency department. *Eur J Emerg Med* 9: 343-348, 2001.
13. Gümüş P, Buduneli E: Graft stabilization with cyanoacrylate decreases shrinkage of free gingival grafts. *Aust Dent J* 57-64, 2014.
14. Brums TB, Simon HK, McLario DJ, et al: Laceration repair using a tissue adhesive in a children's emergency department, *Pediatrics* 98: 673-675, 1996.
15. Berman LH, Blanco L, Cohen S: *Manual Clínico de traumatología dental*, Edit. Elsevier Mosby, 2007, Chapter 8, pp: 169.
16. Mitchel RB, Nanez G, Wagner JD, et al: Dog bites of the scalp, face, and neck in children, *Laryngoscope* 113: 492-495, 2003
17. Negri MR, Panzarini SR, Poi WR, Sonoda CK, Manfrin TM, et al: Use of a cyanoacrylate ester adhesive for splinting of replanted teeth, *Dent Traumatol* 6: 695-7, 2014.
18. Mehrabkhani M, Ajami B, Parisay I, Bolboli A, Akbarian G: Knowledge of emergency management of traumatized teeth among schoolteachers in Mashhad, Iran *J Dent Res Dent Clin Dent Prospects* 2: 121-5, 2015.

---

Trabajo enviado para evaluación en febrero de 2016.

Aceptado para publicación en marzo de 2016.

Dr. Stephen Cohen  
Diplomate, American Board of Endodontics  
Adjunct Professor of Endodontics en University of the Pacific  
450 Sutter Street, Suite 1732, San Francisco, CA 94108415.391.8336  
Correo:scohen@cohenendodontics.comwww.cohenendodontics.com

Dra. Lucía Blanco  
Especialista en Endodoncia, Ex Profesora Adjunta de la Cátedra de Odontología Clínica  
de la Universidad John F Kennedy. Consultora en Trauma en Bucal  
Marcelo T. de Alvear 1277 Piso 2°. Dto. 32  
(1058) Buenos Aires. Argentina  
Correo: lucy.blanco@fibertel.com.ar

# Cyanoacrylates and its use in dentistry

## A case report

Dres. S. Cohen and L. Blanco  
Dental office San Francisco, Estados Unidos;  
Buenos Aires, Argentina.

### Summary

Oral trauma can affect the soft tissues, hard tissues as well as the teeth and supporting bone. The use of Cyanoacrylates (CYA) or tissue adhesives has been increasing in both medicine and dentistry; its most common use is for atraumatic suture wounds in both facial skin and lips. These adhesives are also effective for making emergency splints, especially in young children due to their polymerization in the presence of blood even allowing initially stabilize the luxated teeth to place the corresponding final splint.

**Index words:** Oral trauma - Cyanoacrylates - Splint

### Resumen

Los traumatismos bucales pueden afectar a los tejidos blandos, tejidos duros como dientes y hueso de soporte. El uso de Cianoacrilatos ó adhesivos tisulares se ha ido incrementando tanto en medicina como en odontología, su uso más frecuente es para realizar suturas atraumáticas de heridas tanto en la epidermis facial como en los labios. Estos adhesivos también son eficaces para confeccionar férulas de emergencia, sobre todo en los niños pequeños debido a su polimerización aun en presencia de sangre que permite estabilizar inicialmente a los dientes luxados hasta instalar la férula definitiva correspondiente.

**Palabras claves:** Trauma bucal - Cianoacrilatos - Férula

### Resumo

Os traumas bucais podem afetar os tecidos moles, tecidos duros como dentes e osso de suporte. O uso de cianoacrilato e adesivos de tecido tem vindo a aumentar, tanto na medicina e odontologia, Seu uso mais comum é para sutura atraumatica de feridas, tanto na pele do rosto e dos lábios. para fazer splints de emergencia, especialmente em crianças pequenas devido à sua polimerização na presença de sangue, mesmo que está permitindo estabilizar inicialmente os dentes luxado para instalar splint adequada.

**Palavras-chave:** Trauma oral - Cianoacrilatos - Splint

### Introduction

Children belong to an age group with a high risk of oral trauma. Luxation injuries are the most prevalent; accounting for approximately 70% of all possible traumatic injuries<sup>1</sup>. Issues the dentists should consider regarding these lesions in-

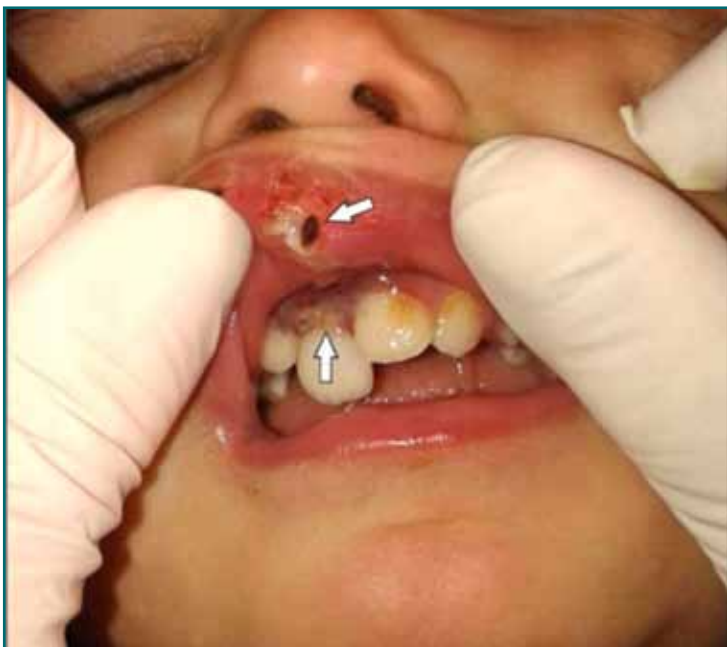clude the repositioning and stabilization of luxated teeth and/or soft tissues. The use of CYAs as a material for splinting luxated teeth in these types of emergencies is a valid alternative based on the many advantages and properties of CYAs<sup>1-3</sup>. Faced with a luxation, when there is severe bleeding which cannot be fully restricted, may hinder

the use of moisture sensitive materials and require a dry environment for effective placement. By contrast, CYAs or other tissue adhesives can polymerize, even in the presence of blood, and thus can fix luxated teeth or torn soft tissues after they have been repositioned. Furthermore, CYAs have a very effective hemostatic action that makes them a very effective material in cases of profuse bleeding<sup>4-7</sup>. The emergency care for young children, in contrast to adolescents and adults, requires prompt and effective clinical strategies. For this reason, CYAs offer a significant advantage because polymerization occurs quickly and is easy to handle<sup>8</sup>. Our purpose in this paper is to show, by reporting a case, the valuable use of CYA tissue adhesive-as an emergency splint for a very young child.

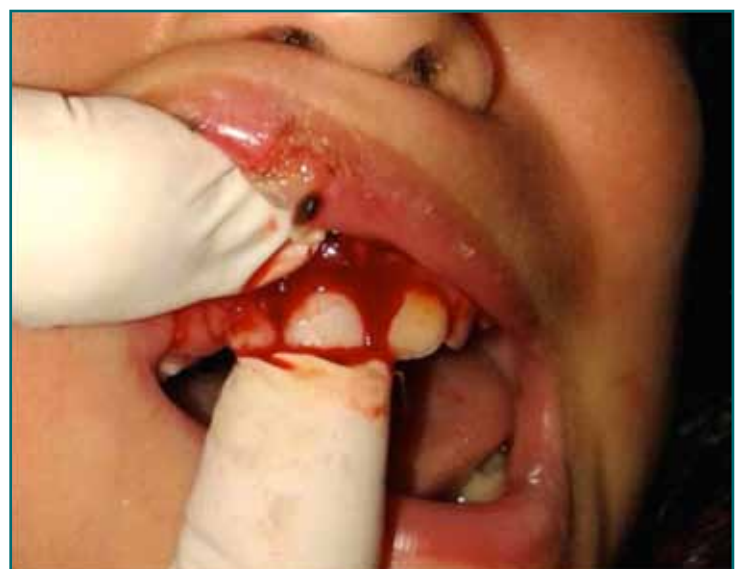## Case report

A 2.5 year old, toddler girl presented in our clinic four days after falling on her face resulting in lesions in soft tissues and a tooth. She had previously been taken to various medical centers without finding proper and appropriate emergency care. Initial clinical examination revealed internal lacerations of the lip mucosa, along with necrotic tissue and a traumatic ulcer. The anterior upper sector of the dental arch had a severe extrusion plus a palatal luxation of the primary right maxillary central incisor covered with bacterial plaque (**Figure 1**).

After thorough informed consent to the accompanying parents of the child, we proceeded to perform the hygiene of the affected area with sterile gauze moisturized in sterile saline to remove the plaque and to reposition the luxated tooth in a clean field. Due to the mobility of the affected tooth, we decided to reposition without anesthesia, because if we act quickly and effectively, painful local anesthesia is not necessary, thus avoiding a very important psychological trauma for young children (**Figure 2**).



**Figure 1.** Image as the patient presents 4 days after the trauma, without any attention. Palatalized extrusion and dislocation of the central incisor temporary right with laceration of gum and plaque accumulation (arrow). Laceration internal lip mucosa, necrotic tissue and the presence of a traumatic thrush (arrow).

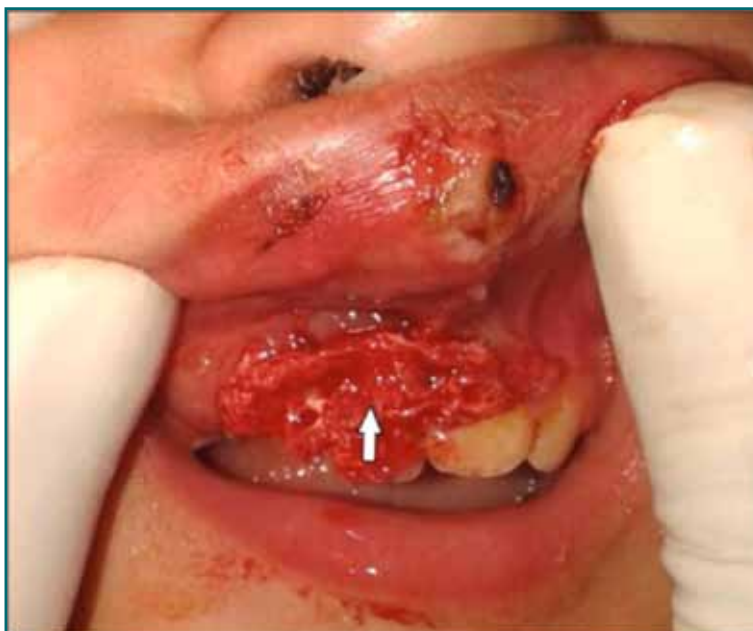

**Figure 2.** Time when reduction of the dislocated tooth, a finger is made presses for apical and the other index finger traction palatal in coronary part to get the tooth back to stay in the socket in the correct position.

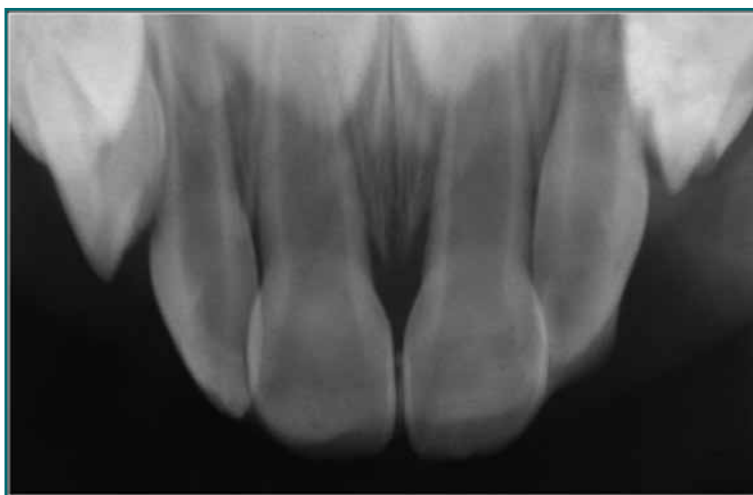After the reduction was completed we immediately placed the CYA to stabilize the repositioned tooth. Necrotic lip tissue was removed carefully and gently (Figure 3).

After repositioning the tooth and cleaning the lip tissue, an X-ray image was exposed to confirm that the tooth has been placed in the correct position (Figure 4).

Broad-spectrum antibiotics (Amoxicillin) were prescribed for a period of 8 days. Pediatric analgesics (Ibuprofen) analgesics were prescribed as needed. We informed the patient's pediatrician about our emergency treatment. We advised the parents about proper post-treatment hygiene including gentle cleansing with sterile gauze soaked in a chlorhexidine-based mouthwash. We monitored the case daily to be sure the CYA did not dislodge.



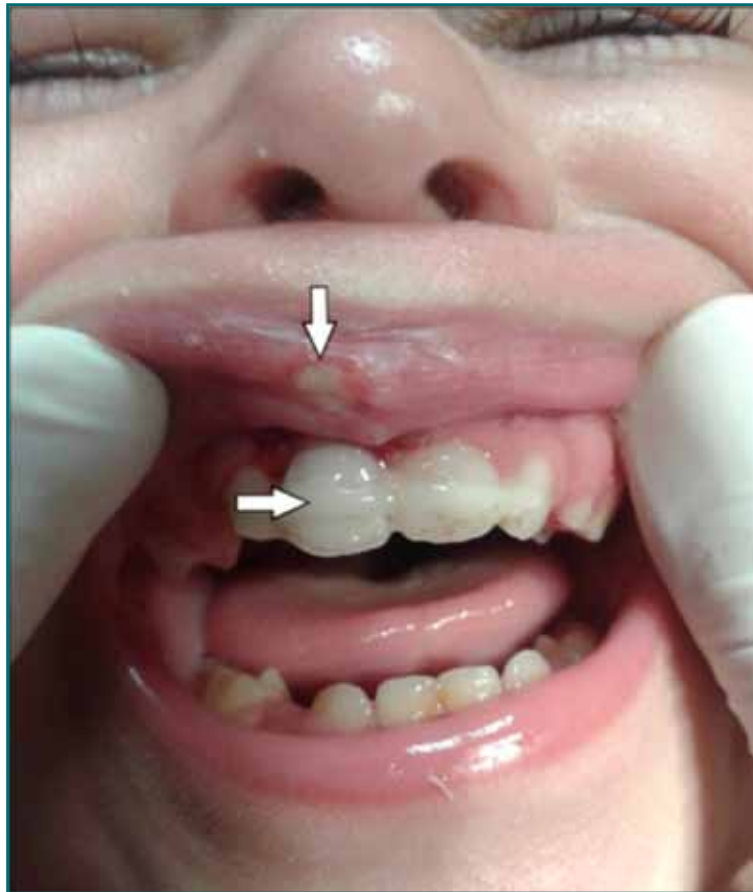**Figure 3.** Placing the cyanoacrylate, which when mixed with the blood took a similar thereto (arrow) staining.



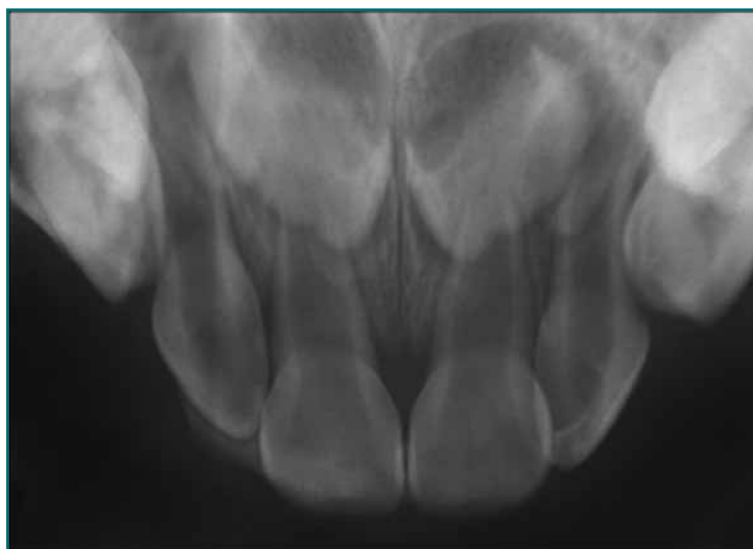
**Figure 4.** Immediate reduction which shows that the dislocated tooth has been located in the socket radiography.

Five days later the emergency splint with CYA was removed, and the final light-cured resin splint was made the mucosa healed quickly and uneventfully (Figure 5).

After 2 months of treatment, radiographs revealed normal periodontal dental ligament (PDL) reattachment of the affected teeth and the mucosa (Figure 6).



**Figure 5.** State of normal gingival tissues. Obvious improvement of the ulcer lip (vertical arrow). Splint made of light-curing resin fluid (horizontal arrow).



**Figure 6.** X-ray control 2 months later where you can see normal apico-periapical.



## Discussion

While the use of CYAs in medicine and dentistry has been available for many years, in recent times their application has increased recently.

CYAs are very useful for primary care for general and oral trauma, because they are safe, effective and easy to apply.

One of the major benefits of CYAs is its excellent adhesion to mucosal tissues, along with its fast polymerization. CYAs are highly recommended when a very young child needs emergency attention<sup>4-8-9</sup>.

Because of its biocompatibility and immediate hemostatic action, surgical procedures become simpler and faster which. Is a great comfort to a traumatized patient.

CYAs are remarkably effective against bacterial recontamination<sup>9</sup>; additionally CYAs are bacteriostatic against *Staphylococcus*, *Pseudomonas* and *E. Coli*<sup>11</sup>. This bacteriostatic property is very important considering that we work in an oral environment that is constantly bathed in bacteria.

Furthermore, CYAs allow fast, effective and painless treatment, since they do not require needles for repairing wounds. Emergency procedures performed quickly and less traumatically

will lead to better outcomes<sup>13-14</sup>. The benefits of using CYAs exceed the few limitations of this beneficial agent. The critical issue is simply proper case selection.

Case selection is important when considering CYAs. CYAs are unstable and inappropriate if: applied to wounds involving muscle attachments<sup>1</sup>, in erosions, biting injuries or nonsurgical punctured wounds, wounds that exceed 5 cm in length<sup>15,16</sup>, contaminated wounds<sup>15</sup>.

This clinical case shows the effectiveness of tissue adhesives to fix luxated teeth and for preparing emergency splints<sup>17</sup>.

Additionally, one of the most important qualities of CYAs is polymerization, even in wet conditions; this is critical because emergency care involves the presence of blood, a situation that complicates the use of other materials for splints which require a dry field for effective polymerization.

Rapid and effective operative procedures using CYAs are a safe, effective and atraumatic alternative for frightened and traumatized children<sup>18</sup>. Our aim here in presenting this case is to illustrate how to provide oral emergency treatment in a manner that does not frighten the child while providing safe, effective therapy.

## References

1. Blanco L Intrusión en dientes temporarios. *Rev Cir Infantil* 23: 6-13, 2014.
2. Negri, MR, Panzani SR, Pol WR, et al: Use del cyanoacrilate ester adhesive for splinting of replanted teeth, *Dental Traumatol* 24: 695-7, 2008.
3. Cobb AR, Ahmad S, Kumar M: Use of n-butyl cyanoacrilate tissue adhesive to splint traumatized teeth in the emergency department, 49:483-5. 2011.
4. Blanco L: Sutura de labio con isobutilcianoacrilato. *Rev Cir Infantil* 11: 164-68, 2001.
5. MR, Monaghan AM, Lamin SM, Grant SW: N-butyl-2-cyanoacrylate (NBCA) tissue adhesive as a haemostatic agent in a venous malformation of the mandible. *Br J Oral Maxillofac Surg* 6: 565-7, 2013.
6. Scarano A, Murmura G, Di Cerbo A, Palmieri B, et al: Anti-hemorrhagic agents in oral and dental practice: an update. *Int J Immunopathol Pharmacol.* 4: 847-54, 2013.
7. Lin BW: A novel, simple method for achieving hemostasis of fingertip dermal avulsion injuries. *J Emerg Med* 6: 702-5, 2015.
8. Berman LH, Blanco L, Cohen S: *Manual Clínico de traumatología dental*, Edit. Elsevier Mosby, 2007, Chapter 8, pp: 166.
9. Elmasame FN, Marbouli SA, Zuberi MS: Use of tissue adhesives in the closure of small incisions and lacerations. *Pediatr Surg* 30: 837-838, 1995.
10. Mertz PM, Davis SC, Cazzaniga AL, et al : Barrier and antibacterial properties of 2-octyl cyanoacrylate-derived wound treatment films. *J Cutan Med Surg* 71-76, 2003.
11. Quinn JV, Osmond MH, Yurack JA, et al: N-2 butylcyanoacrilate: risk of bacterial contamination with an appraisal of its antimicrobial effects. *J Emerg Med*, 13:581-585, 1995.
12. Karciglo O; Goktas N, Coskun F et al: Comparison of tissue adhesives and suturing in the repair of laceration in the emergency department. *Eur J Emerg Med* 9: 343-348, 2001.

13. Gümüs P, Buduneli E: Graft stabilization with cyanoacrylate decreases shrinkage of free gingival grafts. *Aust Dent J* 57-64, 2014.
14. Brums TB, Simon HK, McLario DJ, et al: Laceration repair using a tissue adhesive in a children's emergency department, *Pediatrics* 98:673-675, 1996.
15. Berman LH, Blanco L, Cohen S: *Manual Clínico de traumatología dental*, Edit. Elsevier Mosby, 2007, Chapter 8, pp: 169.
16. Mitchel RB, Nanez G, Wagner JD, et al: Dog bites of the scalp, face, and neck in children, *Laryngoscope* 113: 492-495, 2003
17. Negri MR, Panzarini SR, Poi WR, Sonoda CK, Manfrin TM, et al: Use of a cyanoacrylate ester adhesive for splinting of replanted teeth, *Dent Traumatol* 6: 695-7, 2014.
18. Mehrabkhani M, Ajami B, Parisay I, Bolboli A, Akbarian G: Knowledge of emergency management of traumatized teeth among schoolteachers in Mashhad, Iran *J Dent Res Dent Clin Dent Prospects* 2: 121-5, 2015.

---

Trabajo enviado para evaluación en febrero de 2016.  
Aceptado para publicación en marzo de 2016.

Dr. Stephen Cohen  
Diplomate, American Board of Endodontics  
Adjunct Professor of Endodontics en University of the Pacific  
450 Sutter Street, Suite 1732  
San Francisco, CA 94108415.391.8336  
Correo: scohen@cohenendodontics.com www.cohenendodontics.com

Dra. Lucía Blanco  
Especialista en Endodoncia, Ex Profesora Adjunta  
de la Cátedra de Odontología Clínica de la Universidad John F Kennedy.  
Consultora en Trauma en Bucal  
Marcelo T. de Alvear 1277 Piso 2°. Dto. 32  
(1058) Buenos Aires. Argentina  
Correo: lucy.blanco@fibertel.com.ar

# Costilla supernumeraria de vértebra torácica: reporte del primer caso

Dres. S. López y C. Manrique  
Servicios de Cirugía Pediátrica y Neonatología.  
Hospital Dr. Guillermo Rawson, San Juan, Argentina

## Resumen

Es conocido que las malformaciones congénitas de pared torácica comprenden un conjunto muy amplio de patologías que pueden ir desde lo insignificante sin repercusión en la salud del niño, hasta aquellas muy complejas que ocasionan morbilidad importante o incluso la muerte.

La bibliografía cita que como factor etiológico responden a una alteración en el desarrollo y/o la morfología de la caja torácica. Las mismas pueden ser: cartilagosas (tipo I), costales (tipo II), condro-costales (tipo III), esternales (tipo IV) y claviculoescapulares (tipo V).

El presente trabajo se trata de un caso único por el momento, de un paciente con una costilla supernumeraria en vértebra torácica, de hallazgo casual, que no ocasionaba signosintomatología alguna por lo que se decidió no realizar exéresis de la misma. En el control alejado el paciente continúa asintomático.

**Palabras claves:** Embriología - Vértebra torácica - Costilla supernumeraria

## Summary

It is known that congenital malformations of chest wall comprise a very broad set of conditions that can range from those without impact on the health of children, to those very complex causing significant morbidity or death.

The literature cites a etiological factor responsive to an alteration in the development and / or morphology of the ribcage. They can be: cartilaginous (type I), sacks (type II), chondrocostal (type III), sternal (type IV) and claviculoescapulares (Type V).

This report is a unique case for the momento to describe a patient with a supernumerary rib thoracic vertebra, casual finding, which did not cause any signosintomatología so it was decided not to remove. At long term follow up the patient remains asymptomatic.

**Index words:** Embryology - Thoracic vertebra - Supernumerary rib

## Resumo

Sabe-se que as malformações congênicas da parede torácica compreendem um amplo conjunto de condições que podem variar desde o insignificante, sem impacto sobre a saúde das crianças, para aqueles muito complexo morbidade ou morte significativa, causando.

A literatura refere que o factor etiológico como sensível a uma alteração no desenvolvimento e / ou a morfologia da caixa torácica. Eles podem ser: cartilaginosa (tipo I), os sacos (tipo III) (tipo II), condro-costais, esternal (tipo IV) e claviculoescapulares (Tipo V).

Este trabalho é um caso único no momento, um paciente com uma costela vértebra torácica supranumerário, achado casual, que não causou qualquer signosintomatología por isso foi decidido não fazer a remoção do mesmo. No monitoramento remoto do paciente permanece assintomática.

**Palavras-chave:** Embriologia - Vértebra torácica – Supranumerário costilla

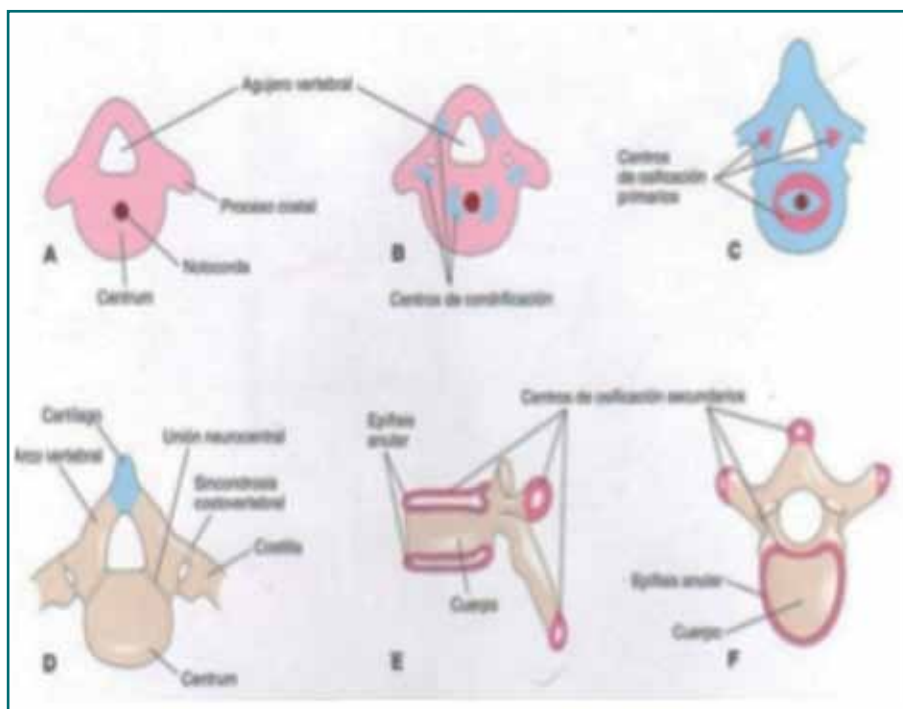
## Introducción

Embriológicamente el tejido óseo se forma a partir de un tejido conectivo laxo que contiene células estrelladas pluripotenciales que se conocen como mesénquima. Su origen puede ser del mesodermo paraxial, de la hoja somítica del mesodermo lateral o bien del ectomesenquima proveniente de las células de la cresta neural<sup>1,2</sup>. La formación inicial del hueso implica la condensación del mesénquima y la participación de matriz extracelular rica en ácido hialurónico y proteo-glicanos como el condroitin sulfato. En la llamada Osificación Membranosa, la mayoría de los huesos planos se originan de cubiertas membranosas preexistentes. En este caso las células mesenquimatosas se diferencian directamente en osteoblastos y depositan matriz osteoide no mineralizada donde posteriormente se deposita fosfato calcico, los osteoblastos atrapados se convierten en osteocitos, se organizan en láminas concéntricas para formar osteomas. Los huesos planos del cráneo, la mandíbula y la clavícula son unos ejemplos de osificación membranosa.

La Osificación Endocondral a diferencia de la anterior se desarrolla a partir de un molde de cartílago preexistente. Los centros de osificación

primario se encuentran en las diáfisis donde los condrocitos se calcifican y mueren dando lugar así a la formación del periostio. El crecimiento longitudinal del hueso depende de la proliferación de condrocitos en la unión de la diáfisis con la epífisis. Son ejemplos de ellos: el fémur, esternón y las costillas. En el caso del esqueleto axial, éste está formado por los huesos del cráneo, columna vertebral, esternón y las costillas<sup>3</sup>. En la cuarta semana de gestación, la porción medial de las somitas o esclerotoma rodean el tubo neural e inician la formación de la columna vertebral con la participación del gen PAX-1<sup>4,5</sup>. Un grupo de células migran en dirección craneal para formar el disco intervertebral y el resto forman el cuerpo vertebral posteriormente, a partir de la fusión de dos esclerotomas adyacentes. La notocorda se expande y forma el núcleo de las vértebras, la identidad de cada una de ellas es a su vez especificada por los genes HOX. Las costillas proceden de las apófisis costales de las vértebras torácicas, comenzando su osificación en la etapa fetal. Las costillas provienen de las células del esclerotoma, del mesodermo paraaxial y los cartílagos costales de las células del esclerotoma que migran de la frontera somítica (**Figuras 1 y 2**).

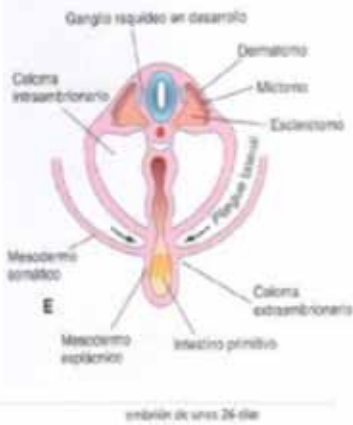
De acuerdo a la anatomía normal, las vértebras torácicas con su cuerpo redondeado presentan un canal circunferencial, en donde por delante se observan los pedículos, dos hemifacetas



**Figura 1.** Desarrollo embriológico de la vertebra y posteriormente de la costilla.

### Porciones de las Somitas.

- ▶ **Esclerotomo:** da origen a las vértebras y costillas. (ventromedial).
- ▶ **Dermiotomo:** Mioblastos (dorsolateral)
- ▶ **Dermatomo:** Dermis (dorsolateral)



**Figura 2.** Desarrollo de las Somitas.

articulares costales, una superior y una inferior. A su vez éstas forman con las facetas de las vértebras suprayacentes y subyacentes un ángulo en el que se aloja la cabeza costal. La vértebra torácica presenta también: pedículos, las apófisis espinosas, las transversas (que poseen una faceta articular costal y se corresponden con la tuberosidad costal); las apófisis articulares (superiores e inferiores) y el foramen vertebral. La columna torácica es relativamente fija, constituyendo un sólido apoyo a las costillas. La vértebra torácica no presenta otra área donde pueda originarse y articularse una costilla<sup>6,7</sup> (Figura 3).

A modo de breve reseña se puede decir que las malformaciones costales tipo II (de la clasificación de Acastello) son poco frecuentes y en general no superan el 4% del total de las malformaciones de pared torácica. Esta clasificación las divide en: Simples y Complejas. Son "Simples" aquellas que involucran 1 o 2 costillas, incluso hasta 3 no consecutivas; caracterizándose por la débil repercusión que tienen en la estructura de la caja torácica.

Diferente comportamiento presentan las llamadas "Complejas" ya que éstas al comprometer amplios sectores del tórax se acompañan de importante morbimortalidad. Ambas formas han sido divididas a su vez en subtipos; que para el caso de las Formas Simples (tema de este trabajo) tenemos las siguientes: "Únicas" (supernumerarias agenesia, hipoplasia, bifida y la fusión costal), las "Dobles" y las "Combinadas".

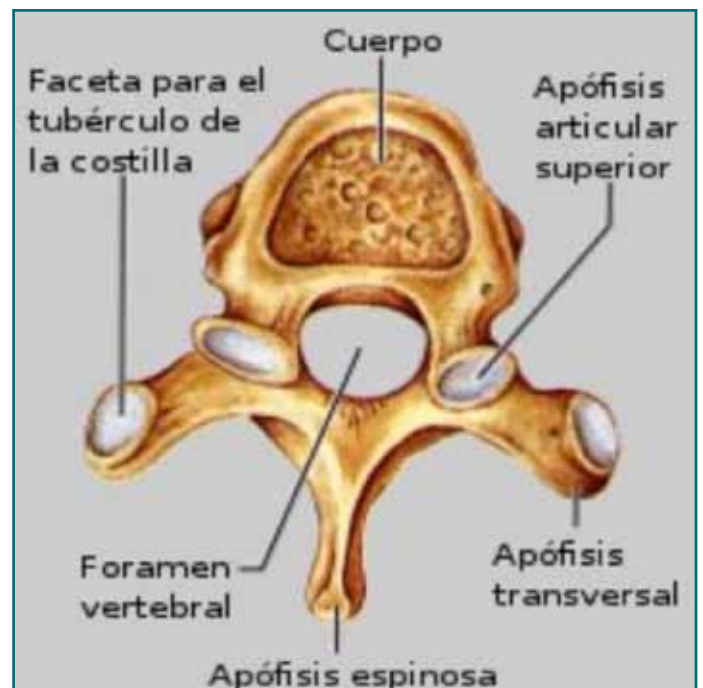
En las Formas Complejas son: "Extrañas", "Fusiones Costales" y "Sindrómicas" (éstas forman parte de un síndrome más complejo). Las formas simples-únicas son las más frecuentes superando el 40% de los casos.

Es ampliamente aceptado por definición, que costillas supernumerarias se le llama a la parrilla costal que se presenta con más de 24 costillas. La de más frecuente presentación es la costilla cervical ubicada en la séptima vértebra cervical; siendo de ubicación más rara, las que se presentan en la sexta vértebra cervical, como así también las supernumerarias de vértebra lumbar (o costilla lumbar). Sólo la costilla supernumeraria cervical, aunque en el menor porcentaje de los casos, puede dar síntomas vasculares o nerviosos lo que obliga a veces a la exéresis quirúrgica, mediante abordaje por vía cervical.

El objetivo del presente trabajo es reportar un caso de costilla supernumeraria de vértebra torácica, y que el origen es distinto al lugar donde normalmente se desarrollan embriológicamente.

### Presentación del caso

Se analiza un caso clínico de hallazgo casual, de malformación costal, tipo II, en un paciente varón de 4 años de edad, sin antecedentes patológicos previos, ni neonatales; que por primera

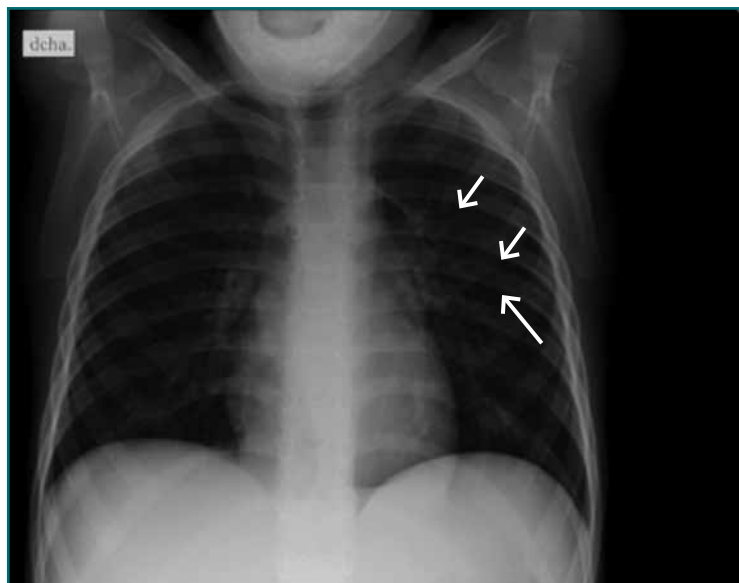


**Figura 3.** Anatomía de una Vértebra Torácica.

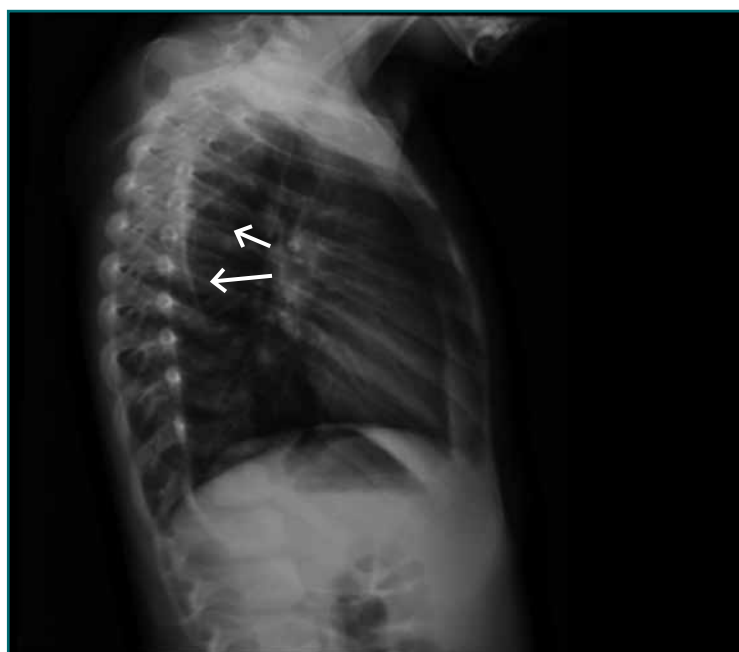

vez consulta al pediatra por fiebre y catarro de vía aérea superior, siendo medicado. Se le solicitó radiografía de tórax de frente y perfil, obteniendo las imágenes radiográficas que se muestran en las **figuras 4 y 5**.

Es derivado a consulta por cirugía, donde se observa tórax de conformación normal, siendo el resto del examen físico también normal.



**Figura 4.** Radiografía de tórax. Las flechas indican ubicación y recorrido de la costilla anómala.



Se practicó radioscopia y puede observarse que la costilla se mueve hacia arriba y hacia abajo junto con los movimientos respiratorios. Fue solicitada una tomografía axial computada de tórax con reconstrucción tridimensional de costillas y columna vertebral; obteniendo las imágenes que se muestran en las **figuras 6, 7, 8 y 9**.

El informe topográfico dice: estructura ósea con forma de costilla articulada al cuerpo de la 4<sup>o</sup> vértebra torácica por su cara lateral izquierda, que desciende desde el arco posterior de la 5<sup>o</sup> costilla, al arco medio de la 8<sup>o</sup>. Tiene 10 centímetros de longitud y es más delgada que las normales. Puede observarse medula ósea. Deja leve impronta en pulmón izquierdo. El resto de las estructuras torácicas son normales.

En base a las imágenes se concluye que el diagnóstico es el de “costilla supernumeraria de vértebra torácica”.

## Discusión

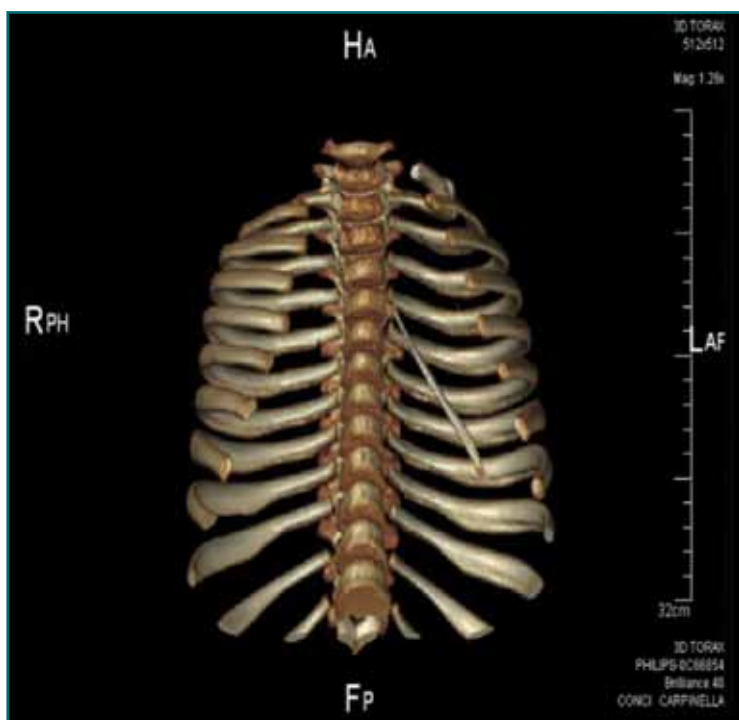
Por lo referente en la literatura, podemos decir que sólo existían las costillas supernumerarias cervicales y lumbares.

En los estudios solicitados se observa claramente que esta malformación es la tercera costilla en una vértebra torácica, con origen y articulación al cuerpo vertebral donde normalmente (en teoría) no debe existir una costilla.

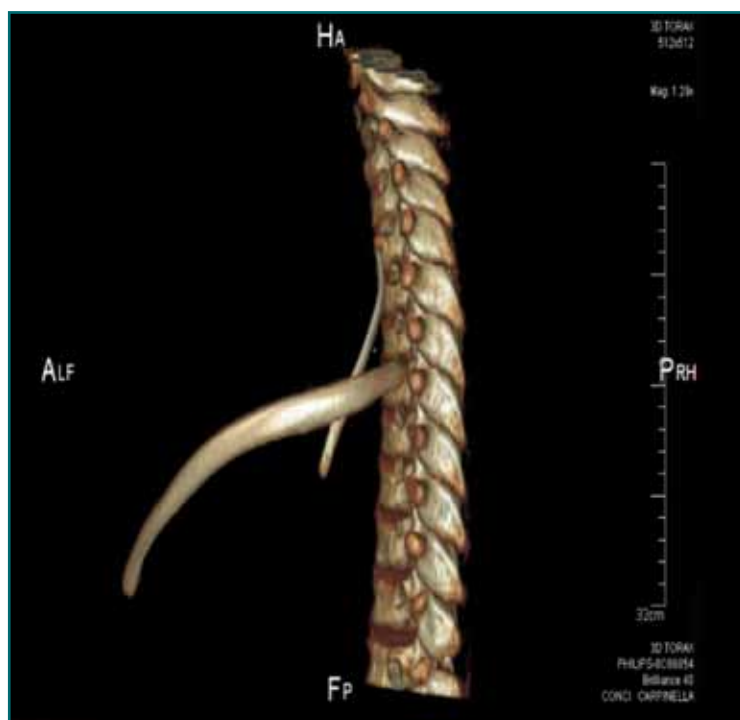Habíamos mencionado al principio que muchas de las malformaciones de pared torácica pueden ser consideradas insignificantes ya que tienen escasa o nula repercusión en la salud del niño. El paciente es asintomático desde el hallazgo casual de su malformación en mayo de 2014, manteniéndose así por más de 17 meses; por lo que consideramos que no requiere tratamiento de ningún tipo; es decir que no justificamos por el momento toracotomía ni toracoscopia para su exéresis.

Es de nuestra opinión también que sólo basta para su seguimiento una radiografía anual de tórax de frente y perfil.

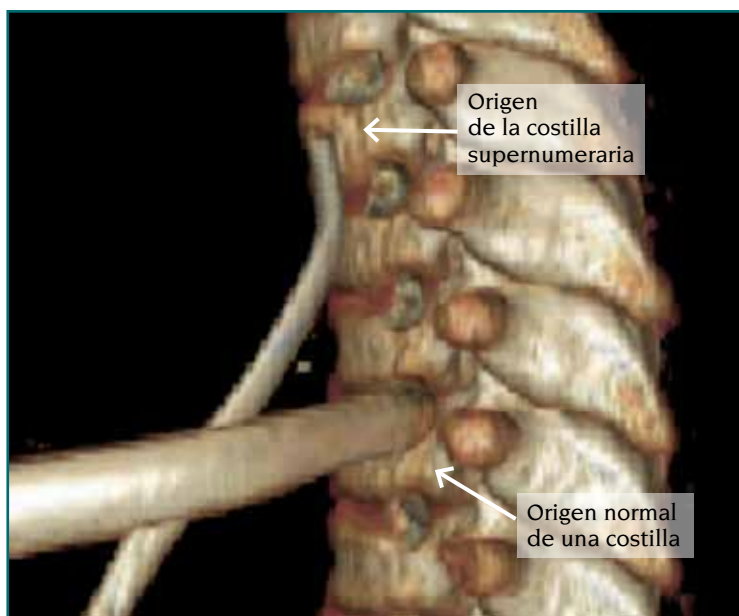
**Figura 5.** Radiografía de tórax de perfil. Las flechas indican ubicación y recorrido de la costilla anómala.



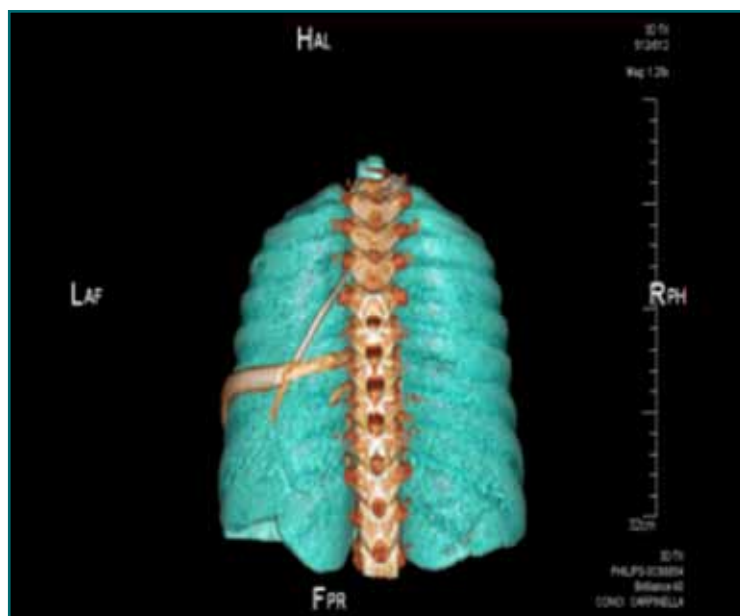
**Figura 6.** Tórax de frente. La costilla es de ubicación izquierda.



**Figura 7.** Vista de perfil. Origen de la costilla anormal.



**Figura 8.** Costilla normal y anormal, origen de ambas.



**Figura 9.** Relación de la costilla con el pulmón izquierdo.

## Bibliografía

1. Acastello E. Patologías de la pared torácica en pediatría. 1º edición, 2006, Buenos Aires, Argentina.
2. Halac A, Fraire C, Reusmann A. Manejo interdisciplinario de pacientes con malformaciones de la pared torácica. Rev Cir Infantil 18 (1): 32-36, 2008.
3. Acastello E. Patologías de la pared torácica en pediatría, 2º edición. 2011. Buenos Aires, Argentina.
4. Latarjet-Ruíz Liard. Anatomía humana, 3ª edición, 1997. España.
5. Arteaga-Martínez; Embriología humana y biología del desarrollo. 1ª edición. 2014.
6. Carlson B. Embriología Humana y Biología del Desarrollo. 4ª ed., Ed. Elsevier, 2009.
7. Langman, Fundamentos de Embriología Médica con orientación Clínica / TW Sadler y José Luis Ferrán. 1ª edición, Ed. Panamericana, 2006.

---

Trabajo enviado para evaluación en enero 2016.

Acceptado para publicación en marzo 2016.

Dr. Sergio D. López  
Servicio de Cirugía Infantil  
Hospital Dr. Guillermo Rawson  
Ciudad de San Juan. Argentina  
Barrio Piuquén, Mna "J", Casa "1"  
(5407) Rivadavia  
San Juan. Argentina  
Correo: sergiolopezsj@hotmail.com

Dra. Claudia Manrique  
Servicio de Neonatología  
Hospital Dr. Guillermo Rawson  
Ciudad de San Juan. Argentina  
Correo: draclaudia68@yahoo.com.ar

# Cubrimiento de onfalocele gigante roto con injerto de fascia lata acelular de donante cadavérico

## Reporte de un caso y revisión de la literatura

Dres. M. H. Arango Rave, A. Chams Anturi, L. M. López García y W. Romero Espitia

Servicios de Cirugía y Urología Pediátrica, Facultad de Medicina, Universidad de Antioquia; Hospital Infantil Universitario San Vicente Fundación, Medellín; y Universidad Militar Nueva Granada, Bogotá; Colombia.

### Resumen

El onfalocele se define como un defecto congénito de la pared abdominal, de tamaño variable, que se ubica en directa relación con el cordón umbilical, que contiene asas intestinales y a veces otros órganos, recubiertos por amnios en la superficie externa, peritoneo en la superficie interna y entre ambos gelatina de Wharton, junto a ellos los vasos propios del cordón umbilical.

El objetivo de esta publicación es reportar el primer caso en la literatura mundial de un neonato con onfalocele gigante roto que requirió reconstrucción de la pared abdominal con homoinjerto de fascia lata de donante cadavérico del banco del tejido de una institución local. La paciente presenta una evolución adecuada en el posoperatorio. Concluimos que el injerto de donante cadavérico puede ser es una opción para la reconstrucción de defectos de la pared abdominal, con buenos resultados, sin morbilidad del sitio donante y menor costo que las otras técnicas y productos biológicos que ya se encuentran en el mercado.

**Palabras claves:** Onfalocele - Defecto pared abdominal - Homoinjerto - Fascia lata

### Summary

Omphalocele is defined as a congenital defect of the abdominal wall, variable in size, located in direct connection with the umbilical cord, which contains small bowel and sometimes other organs like the liver, amnion coated on the outer surface, peritoneum in between internal and surface Wharton's jelly, with them own umbilical cord vessels. The aim of the paper is to report the first case in the literature of a newborn with rupture giant omphalocele that required reconstruction of the abdominal wall with cadaveric fascia lata graft of tissue bank of a local institution. The patient has adequate postoperative evolution. We conclude that the cadaveric donor graft may be an option for reconstruction of defects in the abdominal wall, with good results, no donor site morbidity and lower cost than other techniques and other biological products that are already on the market.

**Index words:** Omphalocele - Abdominal wall defect - Homograft - Fascia lata

### Resumo

Onfalocele é definido como um defeito congénito da parede abdominal, redimensionável, localizada em ligação directa com o cordão umbilical, que contém alças intestinais e outros órgãos, por vezes, coberto por âmnio na superfície exterior, peritoneu na superfície interna e entre geleia de Wharton, com eles próprios vasos do cordão umbilical.

O objetivo desta publicação é relatar o primeiro caso na literatura mundial de um recém-nascido com onfalocele gigante quebrado que necessitaram de reconstrução da parede abdominal com enxerto

de cadáver fascia lata banco de tejidos de uma instituição local. O paciente tem uma evolução adequada no pós-operatório. Concluimos que o enxerto doador falecido pode ser uma opção para a reconstrução de defeitos na parede abdominal, com bons resultados, sem morbidade do sítio doador e custo mais baixo do que outras técnicas e produtos biológicos já existentes no mercado.

**Palavras-chave:** Omphalocele - Parede abdominal padrão - Homoenxerto - Fascia lata

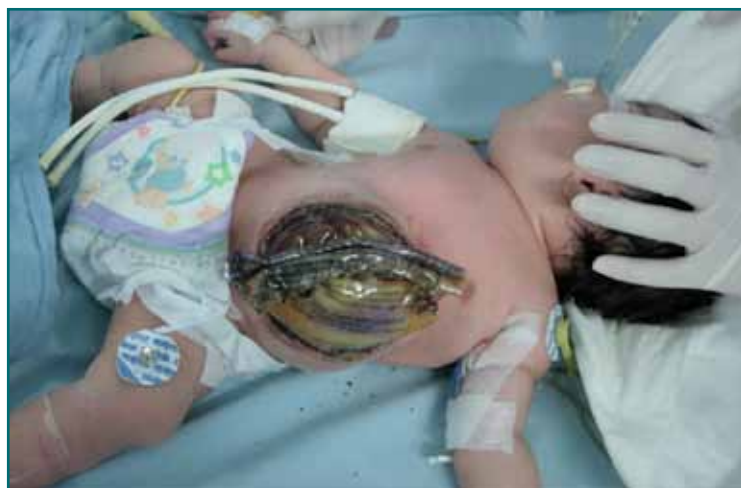## Introducción

Los defectos de la pared abdominal en niños pueden ser de origen adquirido o congénito, entre ellos la gastrosquisis y el onfalocele corresponden a un importante número de casos, y pueden ser un reto para el cirujano pediátrico cuando el cierre primario o por estadíos falla debido a la complejidad del defecto. El onfalocele se define como un defecto de la pared abdominal, de tamaño variable, que se ubica en directa relación con el cordón umbilical, que contiene asas intestinales y a veces otros órganos, entre ellos el hígado, recubiertos por amnios en la superficie externa, peritoneo en la superficie interna, y entre ambos gelatina de Wharton, junto a estos los vasos propios del cordón. La etiopatogenia del onfalocele ha sido explicada como un cierre incompleto de los pliegues laterales del disco embrionario durante la cuarta semana de gestación, secundaria a un defecto del desarrollo del mesodermo a nivel del saco vitelino, que hace que la mayor parte de los órganos abdominales permanezcan fuera del embrión dentro de un saco transparente<sup>1</sup>. La incidencia de onfalocele pequeño es de 1 por cada 5.386 recién nacidos vivos en los Estados Unidos, mientras que para el onfalocele gigante es menor, encontrándose 1 por cada 10.000. La distribución mundial no es homogénea, siendo las áreas de mayor incidencia Noruega con 3,9 por 10.000 nacimientos, Japón 3,3 por 10.000 y las áreas de menor incidencia son Francia con 1,1 por 10.000 nacimientos y Finlandia 1,2 por 10.000<sup>2,3</sup>.

El siguiente artículo presenta el caso de un neonato con onfalocele gigante roto en el que se utilizó un homoinjerto de fascia lata de donante cadavérico para la reconstrucción de la pared abdominal.

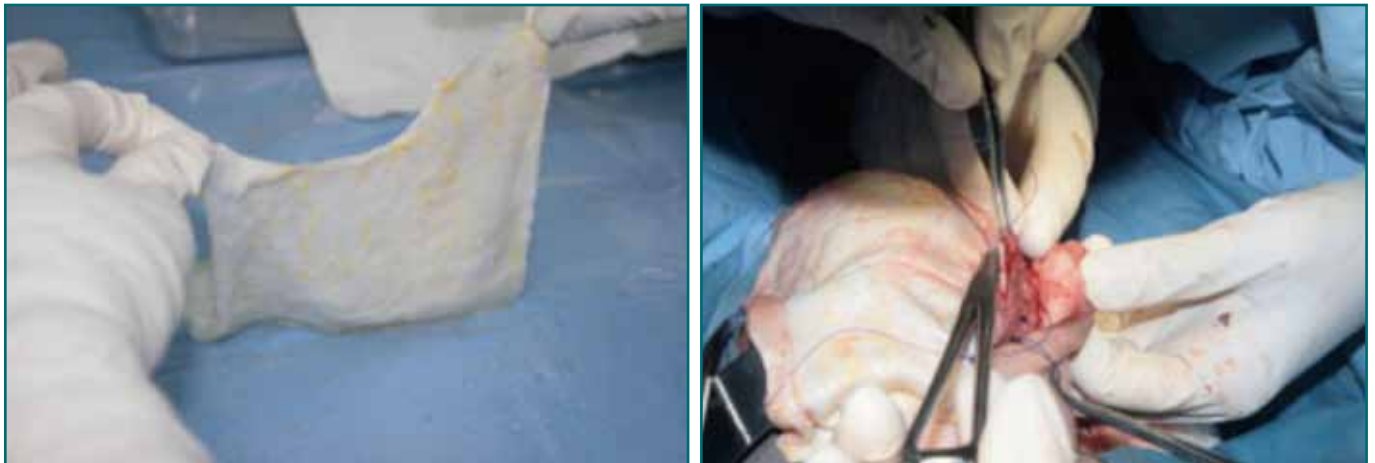
## Presentación del caso

Recién nacido de sexo femenino de 36 semanas de gestación con diagnóstico prenatal de onfalocele y sin antecedentes maternos importantes, parto por cesárea, nace con esfuerzo respiratorio sin mejoría luego de iniciar ventilación con presión positiva, por lo que requiere intubación orotraqueal. Se evidencia onfalocele roto con evisceración de hígado, bazo, asas intestinales y estómago; además de escoliosis severa. Se decide colocar un silo para cubrir las asas intestinales e intentar una reducción progresiva del contenido herniario, sin embargo luego de varios intentos de plicar el silo sin éxito, se decide cubrir el defecto con fascia lata acelular de donante cadavérico, previa normatividad vigente para donantes y consentimiento informado de la familia; del Banco de tejidos del Hospital San Vicente Fundación, para lo cual la paciente es llevada a cirugía encontrando un defecto de la pared abdominal de 12 x 15 cm y síndrome adhesional severo. Después de tallar colgajos de la fascia del paciente, se sutura el injerto a ésta con puntos separados de polidioxanona (PDS®) 3-0, se tallan también colgajos de piel hasta permitir su cierre. Cursa el postoperatorio de manera estable. La herida quirúrgica presenta necrosis de sus bordes que forma una costra sin dehiscencia (Figuras 1 a 4).

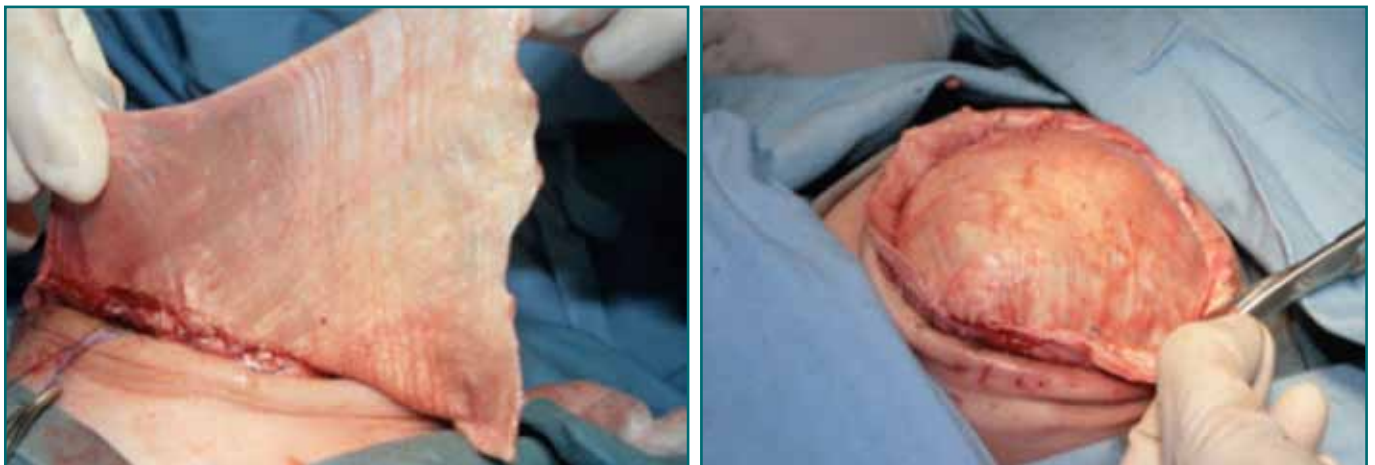


**Figura 1.** Onfalocele gigante.

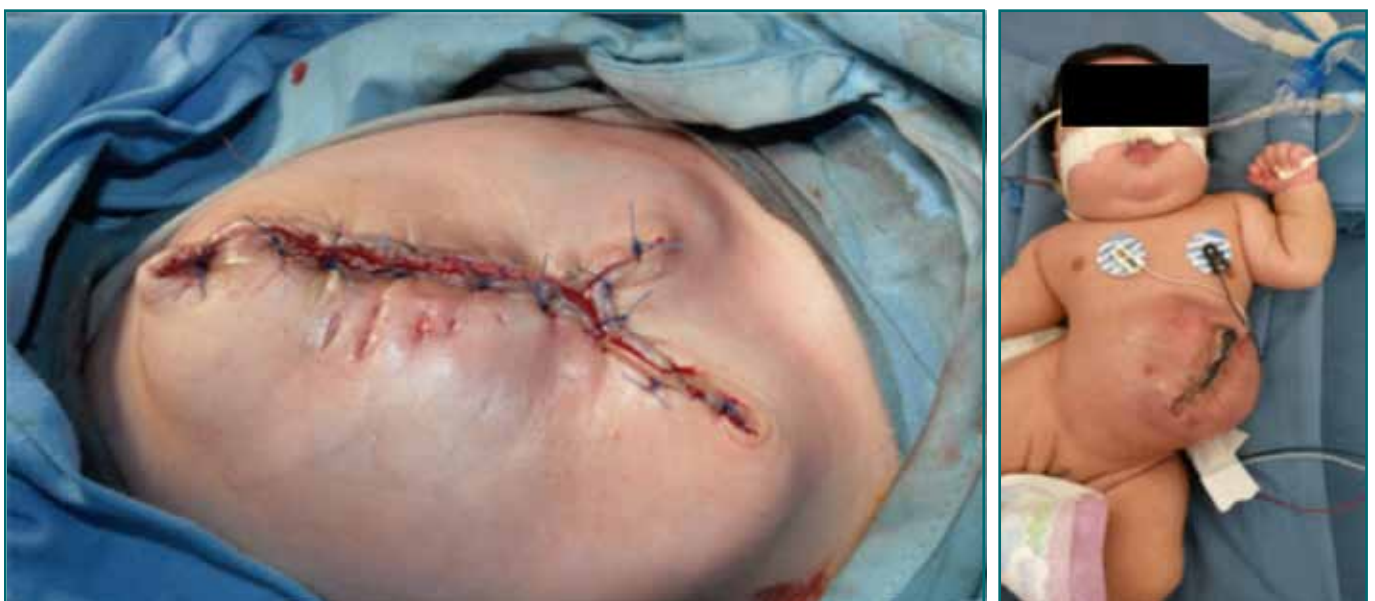



**Figura 2.** Homoinjerto de fascia lata.



**Figura 3.** Homoinjerto colocado.



**Figura 4.** Pared cerrada.

### Extracción

Bajo estrictas medidas de asepsia y antisepsia de ambos miembros inferiores se incide línea media de cara anterior del muslo, se diseca y reseca el tendón de la fascia lata, se toman cultivos para estudios microbiológicos (bacterias, micobacterias y hongos). Se empaqueta en bolsas secas de polietileno impermeable.

### Procesamiento

Se recibe en el banco de tejido, se almacena para cuarentena 1 a -20 grados. Si los cultivos iniciales son negativos pasa a segunda fase en el cual se procede a debridamiento mecánico y lavado con peróxido de hidrógeno y agua destilada. Luego se realizan nuevos cultivos y se empaqueta para cuarentena 2 (-20 grados).

Con nuevos cultivos negativos se aprueba el tejido para implante, almacenándolo a -80 grados. Puede ser conservado por cinco años.

### Implante

Según las necesidades del paciente y las dimensiones del defecto se solicita al banco de tejido la fascia lata más apropiada con las medidas respectivas. Esta debe conservar la cadena de frío hasta el quirófano y antes de ser implantada debe descongelarse en baño maría a 37 grados.

El injerto debe ser suturado a los bordes del defecto, previamente debridados y sin fenómenos infecciosos comprobados, se sutura con un material monofilamento absorbible y resistente por lo menos por 90 días. Idealmente este defecto debe ser cubierto por piel.

## Discusión

La cirugía de emergencia no es necesaria para onfaloceles intactos, y el retraso en el procedimiento permite tiempo para estudiar el recién nacido en búsqueda de anomalías concurrentes. Los defectos pequeños o medianos deben cerrarse primariamente si es posible. La membrana del onfalocele se reseca y a continuación, los vasos umbilicales se ligan. Los colgajos de piel se crean para desarrollar bordes fasciales para el cierre, las vísceras se reducen y la fascia se cierra transversalmente. Al final una sutura en bolsa de tabaco se puede colocar en la piel para crear un ombligo.

Cuando el cierre primario no puede lograrse como primera opción, existen diferentes estrategias que incluyen la técnica de Gross, la técnica de Schuster, la ligadura del saco secuencial,

expansores de tejido y la terapia no operatoria. La técnica de Gross utiliza malla sintética o biológica para cerrar el defecto fascial, el defecto herniario resultante se repara posteriormente. La técnica de Schuster propone el uso de un silo de silicona para reducir los órganos progresivamente; este silo está unido a la piel con sutura no absorbible y se cuelga por encima del abdomen para utilizar la gravedad, este silo se aprieta cada día para lograr la reducción; al final se retira el silo y se cierra la fascia y la piel. Si la membrana del onfalocele es gruesa y libre de las vísceras, puede ser utilizado como un silo y el saco es secuencialmente plegado y ligado. Los expansores de tejido pueden ser utilizados para estirar la pared abdominal para aumentar el dominio abdominal. Las vísceras pueden ser completamente reducidas y la fascia cerrada.

La terapia conservadora con formación de escara puede ser utilizada en onfaloceles gigantes en los recién nacidos que son malos candidatos quirúrgicos. Se usan escaróticos tópicos tal como sulfadiazina de plata, mercurio como sobre la membrana del onfalocele lo cual favorece que con el tiempo, el tejido de granulación y tejido epitelial crecen sobre ella, la hernia resultante se repara en un momento posterior.

El onfalocele roto requiere cirugía inmediata para cubrir las vísceras y evitar la desecación de los tejidos. El objetivo es inicialmente cerrar el defecto, si esto no es posible, un silo puede ser utilizado para proporcionar un entorno protegido y húmedo, con reducción progresiva de los órganos, como se describió anteriormente<sup>4,5</sup>. La tasa de mortalidad en los casos de onfalocele depende de las cromosopatías asociadas y anomalías estructurales, llegando en algunas series hasta el 30%<sup>5,6</sup>.

El tejido conectivo, es un conjunto heterogéneo de tejidos que comparten un origen común a partir del mesénquima embrionario originado a partir del mesodermo. La fascia es un componente de los tejidos blandos que hace parte del sistema conectivo, se encuentra en el cuerpo humano formando toda una matriz tridimensional de soporte estructural. Es una matriz viscoelástica que envuelve los músculos, los huesos y los órganos en una red continua por todo el cuerpo, altamente especializada y que cumple diferentes roles. Hay dos clases de tejido conectivo, el especializado y el no especializado. En el caso del no especializado se encuentran dos tipos de tejido conectivo propio, el laxo y denso, el tejido

conectivo denso es el componente dominante de la fascia. Tejido conectivo denso se compone de células, matriz extracelular y predominio de las fibras de colágeno. Es menos flexible y mucho más resistente a la tensión que el tejido conectivo laxo y adaptado para ofrecer resistencia y protección. El tejido conectivo denso regular está dispuesto según un patrón definido: hojas como aponeurosis y fascias o haces como tendones y ligamentos. La fascia está formada por tres estructuras fundamentales: 1, fascia superficial; 2, fascia profunda; 3, capas musculares relacionados: epi, peri y endomisio<sup>7-9</sup>.

Dentro de sus características físicas es un tejido que modifica su consistencia cuando están bajo estrés (plasticidad) y que es capaz de recuperar su elasticidad cuando se somete a la manipulación (maleabilidad). La fascia es generalmente considerada como un transmisor de fuerza pasiva en la dinámica del aparato locomotor. Desempeña un papel importante en la transmisión de fuerzas mecánicas entre los músculos. Las fascia femoral en su componente profundo forma una zona densa de revestimiento en la parte lateral muslo denominada fascia lata, donde se origina el ligamento iliotibial. Existen dos músculos contenidos en un desdoblamiento de la fascia, lateral el tensor de la fascia lata, hacia inferior y medial cruzando en diagonal el sartorio. En el extremo superior se continúa con la fascia glútea, se conecta con el ligamento inguinal, cuerpo del pubis y rama isquiopubiana. En el extremo inferior del lado de la rodilla se inserta en las tuberosidades medial y lateral de la tibia y algunas fibras se continúan con la fascia de la pierna<sup>8,9</sup>.

Los miofibroblastos están presentes en fascias normales. La fascia lumbar humana con la orientación de sus fibras en rejilla exhibe una densidad mayor de miofibroblastos en comparación con otras fascias examinadas de los seres humanos y ratas (Tabla 1). En general, hay una gran variación en la densidad de miofibroblastos entre diferentes personas. Los datos indican una correlación positiva entre la densidad de miofibroblastos y la actividad física<sup>10,11</sup>.

Estudios histológicos de los injertos de la fascia en forma de pieza única demuestran que la fascia transpuesta produce un leve edema que desaparece pronto, aproximadamente en 6 días. Cuando ésta es examinada posteriormente, es evidente una revascularización inicial de la misma a los 3 días. Entre los 15 a 18 días la fascia

es rodeada por una fina capa de capilares y fibroblastos relativamente densa, pero que se va adelgazando con el tiempo. La reabsorción anticipada es limitada y se estima que es menor del 20%. Varios investigadores han confirmado una respuesta inflamatoria dinámica de la implantación del injerto, que parece correlacionarse con las observaciones clínicas<sup>12</sup>. Cambios en la fuerza tensil, después de la implantación están probablemente asociados con el proceso normal de reorganización estructural del injerto implantado, incluyendo la neovascularización, la infiltración de fibroblastos y la proliferación con eventual reorganización estructural<sup>13</sup>.

La fascia lata cadavérica también es procesada y tratada para eliminar las células del donante y de los principales antígenos de histocompatibilidad. El procesamiento de los tejidos homólogos requiere eliminar la antigenicidad que puede conducir a la degradación estructural de la red de proteínas.

Tanto el daño de las fibras de colágeno, como la eliminación incompleta de productos de degradación, pueden comprometer la integridad de estos materiales, y también promover una reacción de injerto contra huésped mediante la exposición de nuevos epítopes de colágeno a las células huésped inflamatorias<sup>12</sup>.

**Tabla 1.** Características de las distintas fascias.

<b>Propiedades histológicas de las aponeurosis</b>			
<b>Estructura</b>	<b>D</b>	<b>A</b>	<b>I</b>
Aponeurosis braquial	130	8.5	30
Aponeurosis antebraquial	155	8.5	30
Retinaculo de los extensores	200	1.5	70
Retinaculo de los flexores	200	1.5	70
Aponeurosis alta del oblicuo externo	155	8.5	30
Aponeurosis baja del oblicuo externo	170	5.7	85
Fascia lata anterior	150	8.5	35
Retinaculo de los extensores del tobillo	285	1.5	80

D = diámetro de los fascículos (en micras)

A = amplitud (en micras)

I = longitud de onda (en micras)

Ante la necesidad de encontrar un material que fuera resistente, de fácil manejo, menos costoso, sin lesiones en el sitio donante, de fácil recolección, con bajo riesgo de infección y de desarrollar una respuesta inmune, se pensó en el uso de la fascia lata, los informes publicados hablan de su aplicación ya sea mediante un colgajo pediculado o libre; o como injertos autólogos o de donante cadavérico<sup>14-16</sup>.

El colgajo pediculado de tensor de fascia lata es un colgajo miofasciocutáneo descrito por primera vez por Wangenstein en 1934 para la reconstrucción de la pared abdominal, en 1978 Hill y colaboradores reportaron también su uso como colgajo libre<sup>17</sup>. Desde entonces estas técnicas se han utilizado para cubrir diferentes defectos en zonas que pueden ir desde la cabeza hasta las extremidades. La mayor experiencia reunida se tiene en adultos.

Entre los datos encontrados en nuestra revisión, un estudio analizó pacientes adultos con tumores de tejidos blandos en abdomen y región inguinal sometidos a resecciones amplias para lograr márgenes libres de la enfermedad, que fueron manejados con colgajos miofasciocutáneos de tensor de fascia lata, en la mayoría con buenos resultados pero con problemas como la vascularización inadecuada del segmento distal que podía ser solucionado por una resección del colgajo dentro de los límites de seguridad, y la presencia frecuente de hernias ventrales<sup>15</sup>, aunque esto último ha sido refutado por informes más recientes<sup>17</sup>.

En cuanto a los colgajos libres, éstos tienen sus propias limitaciones que incluyen el largo tiempo quirúrgico, mayor riesgo anestésico, mayor exigencia técnica, requieren conocimientos en microcirugía y por tanto mayor costo<sup>18</sup>.

Ahora, cuando hablamos de injertos de fascia lata, éstos pueden ser recolectados del mismo paciente o a partir de un donante cadavérico. Autores japoneses hace algunas décadas usaron los injertos de fascia lata autólogos para reemplazar el pericardio de pacientes sometidos a neumonectomía más pericariectomía evitando así la aparición de herniación cardiaca, con buenos resultados<sup>19</sup>.

A partir de esta experiencia realizaron un estudio experimental en perros en el que quisieron evaluar la utilidad de este material para reparar defectos en el diafragma y encontraron que la fuerza tensil del injerto de fascia lata era igual al injerto de politetrafluoroetano (PTFE) y superior

a los tejidos diafragmáticos; además en el examen histopatológico, las células de los tejidos vecinos invadieron la fascia lata y desarrollaron nuevos capilares sanguíneos<sup>14</sup>.

Buscando ser menos invasivos y evitar la morbilidad en el sitio donante, los aloinjertos han tomado un papel importante para la reconstrucción de diferentes defectos desde las primeras experiencias en la década de los 40. Al ser un producto con celularidad limitada es altamente biocompatible<sup>16</sup>.

Puede tener aplicación en diferentes áreas de la medicina; en oftalmología para reconstrucción del suelo de la órbita y como suspensores frontales en casos de ptosis palpebral; en neurocirugía para sustituir defectos de la duramadre tras resecciones tumorales; en traumatología y ortopedia para reconstrucciones ligamentosas; y en uroginecología en el tratamiento de la incontinencia urinaria femenina en forma de suspensiones pubovaginales<sup>20</sup>.

En 2012 se reportó una de las mayores series de casos que incluyó 14 pacientes que fueron sometidos a reconstrucción de la pared abdominal con estos aloinjertos, con edades entre 1 y 86 años; sólo había un paciente pediátrico, el cual presentaba exposición de una malla sintética implantada luego de ser sometido a un trasplante hepático, el resto de pacientes eran adultos y tenían defectos abdominales como resultado de múltiples laparotomías, tratamiento oncológico o trasplantes. El tamaño del defecto variaba de 90 hasta 510 cm<sup>2</sup> y el tamaño del injerto de 180 cm<sup>2</sup>, por lo que en algunos casos, varios injertos requirieron ser suturados entre sí, sin complicaciones por el uso de esta técnica. Entre otros resultados estaban una supervivencia del 100 por ciento, una estancia hospitalaria media de 10 días (rango: 7 a 15 días), no hubo complicaciones postoperatorias pertinentes, ni durante el seguimiento alejado de 23 meses. Luego de hacer estudios radiológicos evidenciaron una completa integración del injerto a los tejidos del paciente a los 8 meses del postoperatorio. Calcularon un costo medio por paciente de € 1.400 (rango, € 600 a € 2.000)<sup>16</sup>.

En niños son pocos los datos que pudimos encontrar a cerca del uso de injertos de fascia lata de donante cadavérico, en 2001 Peláez Mata y colaboradores, publicaron el primer reporte de uso de este material en dos niños que luego de ser intervenidos quirúrgicamente para corrección de hernias diafragmáticas, presentaron un defec-



to abdominal que pudo ser cerrado satisfactoriamente con aloinjerto de fascia lata sin complicaciones en el seguimiento de 10 y 2,5 meses para cada caso<sup>20</sup>.

Además de los defectos abdominales otra patología de interés para el cirujano pediatra es la extrofia de cloaca, la cual amerita una corrección compleja. Existe el reporte de un neonato de 3,5 kg que tuvo un intento de aproximación de los huesos del pubis fallido, por lo que se usó un aloinjerto de fascia lata para atar los huecos obturadores y mejorar la diastásis del pubis, además de usar otro segmento para corregir un defecto abdominal entre los músculos rectos<sup>21</sup>.

Concluimos que el aloinjerto de fascia lata es una buena opción para cubrir defectos de pared abdominal, con buenos resultados, con baja

morbilidad y menor costo que las otras técnicas de recolección y que otros productos biológicos que ya se encuentran en el mercado, sin embargo la mayoría de los datos publicados son de estudios realizados en adultos, con poco número de pacientes y seguimiento a mediano plazo; por lo que a medida que se gane mayor experiencia incluyendo también pacientes en edad pediátrica, se podrán adelantar estudios que permitan dar recomendaciones más precisas. No encontramos en la literatura mundial ni local reportes de uso de fascia lata de donante cadavérico para la corrección de onfaloceles gigantes, pero con los resultados mostrados por nuestra paciente creemos que es una buena opción, siendo éste el primer paso que nos abre el camino para futuras investigaciones.

## Bibliografía

1. Vermeij-Keers C, Hartwig N, Van der Werff J. Embryonic development of ventral body wall and its congenital malformations. *Semin Pediatr Surg.* 1996; 5 (2): 82-9.
2. Parker S, Mai C, Canfield M, Rickard R, Wang Y, et al. National Birth Defects Prevention Network. Updated national birth prevalence estimates for selected birth defects in the United States, 2004-2006. *Birth Defects. Res A Clin Mol Teratol.* 2010; 88(12):1008-16.
3. Tan K, Kilby M, Whittle M, et al. Congenital anterior abdominal wall defects in England and Wales 1987-93: retrospective analysis of OPCS data. *BMJ.* 1996; 313:903-6.
4. Kelly K, Ponsky T. Pediatric Abdominal Wall Defects. *Surg Clin N Am.* 2013; 93:1255-1267.
5. Ledbetter D. Gastroschisis and omphalocele. *Surg Clin North Am* 2006; 86: 249-60,
6. Calzolari E, Bianchi F, Dolc H, et al. Omphalocele and gastroschisis in Europe: a survey of 3 million births 1980-1990. EUROCAT Working Group. *Am J Med Genet* 1995;58:187-94.
7. Bloom-Fawcett. Tratado de histología. McGraw-Hill Interamericana.
8. Schleip R, Jager H, Klingler W. What is 'fascia'? A review of different nomenclatures. *J Bodyw Mov Ther.* 2012 Oct;16(4):496-502
9. Findley T, Hans Chaudhry H, Stecco A, Roman M. Fascia research. A narrative review. *J Bodyw Mov Ther.* 2012 Jan;16(1):67-75.
10. Schleip R, Klingler W, Lehmann V. Active fascial contractility: Fascia may be able to contract in a smooth muscle-like manner and thereby influence musculoskeletal dynamics. *Med Hypotheses.* 2005;65(2):273-7.
11. Paoletti S. Fascias. El papel de los tejidos en la mecánica humana. 1. ed Barcelona. Ed Paidotribo. 2004.
12. Sclafani AP McCormick S, Cocker R. Biophysical and microscopic analysis of homologous dermal and fascial materials for facial aesthetic and reconstructive uses. *Arch Facial Plast Surg.* 2002 Jul-Sep;4(3):164-71.
13. Disa J, Goldberg N, Carlton J, Robertson B, Slezak S. Restoring abdominal wall integrity in contaminated tissue-deficient wounds using autologous fascia grafts. *Plast Reconstr Surg.* 1998 Apr;101(4):979-86.
14. Suzuki K, Takahashi T, Itou Y, Asai K, Shimota H, Kazui T. Reconstruction of Diaphragm Using Autologous Fascia Lata: An Experimental Study in Dogs. *Ann Thorac Surg.* 2002 Jul;74(1):209-12.
15. Rifaat M, Abdel Gawad W. The use of tensor fascia lata pedicled flap in reconstructing full thickness abdominal wall defects and groin defects following tumor ablation. *J Egypt Natl Canc Inst.* 2005 Sep;17(3):139-48.
16. Tiengo C, Giatsidis G, Azzena B. Fascia lata allografts as biological mesh in abdominal wall repair: preliminary outcomes from a retrospective case series. *Plast Reconstr Surg.* 2013 Oct;132(4):631e-639e.
17. Sohaib A, Mohd F, Arshad H. Versatility of pedicled tensor fascia lata flap: A useful and reliable technique for reconstruction of different anatomical Districts. *Plastic Surgery International.* 2014; 6.
18. Zhang W, Liang F, Li J, Wang A, Zhang X, Li L. Repair of tissue defects with free composite anterolateral femoral fascia lata perforator tissue flaps. *Zhonghua Shao Shang Za Zhi.* 2013 Oct;29(5):427-31.



19. Kageyama Y, Suzuki K, Matsushita K, Nogimura H, Kazui T. Pericardial closure using fascia lata in patients undergoing pneumonectomy with pericardiectomy. *Ann Thorac Surg.* 1998 Aug;66(2):586-7.
20. Peláez D, Alvarez J, Gutiérrez C, Fernández I, García S, González J, Arriaga M. Injerto de fascia lata de donante cadáver en la reconstrucción de defectos de pared abdominal en niños. *Cir Pediatr.* 2001; 14: 28-30
21. Gauthier A, Ortenberg J, Willis B. Use of cadaveric fascia lata for closure of bladder exstrophy with diplomyelia. *Urology.* 2002 Oct;60(4):685-8.

---

Trabajo enviado para evaluación en noviembre de 2015.

Aceptado para publicación en febrero de 2016.

Dr. M. H. Arango Rave  
Servicio de Cirugía y Urología Pediátrica Facultad de Medicina  
Universidad de Antioquia  
Medellín, Colombia  
Correo electrónico: marangorave@gmail.com

# Neumotórax hipertensivo como diagnóstico de hernia diafragmática congénita

## Presentación de un caso

Dres. A. Martínez y R. Camacho

Servicio de Cirugía Infantil. Hospital Naval Pedro Mallo.  
Buenos Aires. Argentina

### Resumen

La presentación tardía de la hernia diafragmática congénita y el amplio espectro de síntomas con los que puede manifestarse, ya sea de forma crónica y más precisamente de forma aguda, implica un desafío al profesional interviniente ya que se enfrenta a un cuadro clínico que le exige tomar una conducta activa y expeditiva, en algunas oportunidades con recursos escasos (estudios complementarios) para intentar arribar a un diagnóstico certero. El diagnóstico erróneo aumenta los riesgos de morbilidad y mortalidad.

Se presenta el caso de un paciente con hernia diafragmática congénita interpretada como neumotórax hipertensivo en quien luego de colocarse inicialmente un drenaje pleural, se llevó a cabo el diagnóstico correcto por lo que fue resuelto mediante toracotomía.

**Palabras clave:** Neumotórax – Hernia diafragmática congénita

### Summary

The broad spectrum of symptoms that can manifest either chronically and more precisely acutely, involves a challenge to the professionals involved as it faces a clinical picture that requires taking an active and expeditious conduct, at times with limited resources (complementary studies) to try to arrive at an accurate diagnosis. Misdiagnosis increases the risks of morbidity and mortality.

The case of a patient with congenital diaphragmatic hernia interpreted as tension pneumothorax in who after initially placed pleural drainage, was carried out the correct diagnosis so that was solved by thoracotomy is presented.

**Index words:** Pneumothorax - Congenital diaphragmatic hernia

### Resumo

A apresentação tardia do CDH e o amplo espectro de sintomas que podem se manifestar tanto crônicos e mais precisamente de forma aguda, envolve um desafio para os profissionais envolvidos, uma vez que enfrenta um quadro clínico que requer a tomada uma conduta ativa e expedita, às vezes com recursos limitados (estudos complementares) para tentar chegar a um diagnóstico preciso. Misdiagnosis aumenta os riscos de morbidade e mortalidade.

o caso de um paciente com hérnia diafragmática congênita interpretado como pneumotórax de tensão em que, depois de inicialmente colocados drenagem pleural, foi realizado o diagnóstico correto para que foi resolvido por toracotomia é apresentado.

**Palavras-chave:** Pneumotórax - Hérnia diafragmática congénita

## Introducción

La hernia diafragmática congénita es un defecto que se caracteriza por falla en el cierre embriológico del diafragma siendo ocupada o no la cavidad pleural por vísceras abdominales y la consiguiente hipoplasia pulmonar<sup>1,2</sup>. Genera cuadros clínicos de distintos grados de compromiso que varían desde hallazgos radiológicos en adultos asintomáticos hasta recién nacidos con dificultad respiratoria incompatible con la vida<sup>3,4</sup>.

La urgencia del diagnóstico surge de los casos de estrangulación intestinal, de vólvulo o del compromiso de órganos o de situaciones que afectan al retorno venoso y el gasto cardíaco por la compresión de las asas intestinales intratorácicas o por la gran distensión gástrica ocasionando dificultad respiratoria acompañada de alteraciones hemodinámicas que pueden presentar los pacientes en su evolución clínica y radiológica no siendo sospechadas o mal interpretadas en más de una oportunidad<sup>5,6</sup>.

## Presentación del caso

Se trata de un paciente de 3 años de edad, de sexo femenino, que ingresa por guardia, relatando sus padres que la notan con dificultad para respirar, sudorosa, ansiosa, manifestando "dolor de pecho" (palabras textuales de la niña: "me duele el corazón"). Refieren menos de una hora de evolución.

Como antecedentes presentaba crisis asmáticas de dos meses de evolución tratadas de forma ambulatoria con broncodilatadores y corticoides. Su madre también relata que hace un año la niña presentaba episodios de llantos súbitos con quejas a nivel del tórax que cedían de forma espontánea, no consultando por los mismos.

Al examen físico la niña presentaba dificultad respiratoria, palidez cutáneo mucosa generalizada, taquipnea, taquicardia, hipoventilación de campo pulmonar izquierdo con ruidos cardíacos alejados, rales y crepitantes a nivel de campo pulmonar derecho.

Abdomen blando depresible, difícil de valorar por irritabilidad de la menor.

Se le practica radiografía de tórax, donde se observa imagen a nivel de hemitórax izquierdo interpretándose como neumotórax hipertensivo (Figura 1). Se consulta de forma urgente con servicio de cirugía (adultos).

Se practica avenamiento pleural izquierdo con mejoría hemodinámica de la paciente, pero

al mismo tiempo se observa por el tubo de drenaje la salida de material purulento/lechoso del cual se toma muestra para estudio citológico. Ante la sospecha de lesión visceral se le practica tomografía computada de tórax y abdomen. Se solicita su derivación a centro de mayor complejidad con servicio de cirugía infantil.

Se le coloca sonda nasogástrica la cual se contrasta, observándose la misma a nivel de tórax, se asume el cuadro como hernia diafragmática congénita con lesión visceral de resolución quirúrgica (Figura 2).

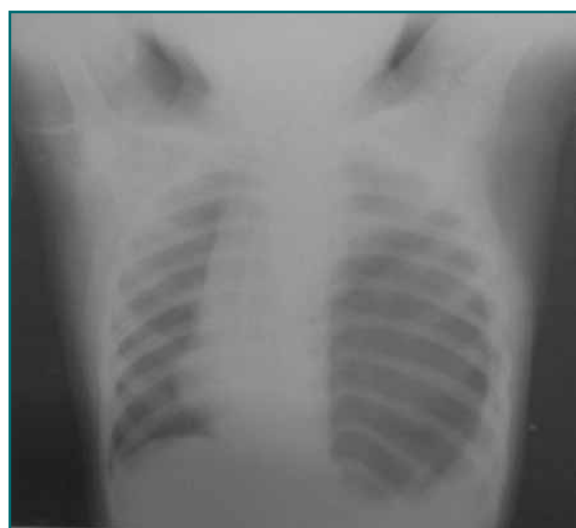

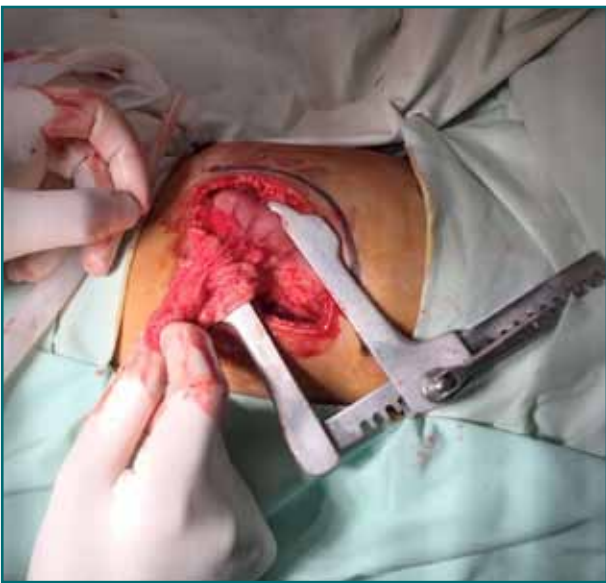
Figura 1. Radiografía de tórax al ingreso.

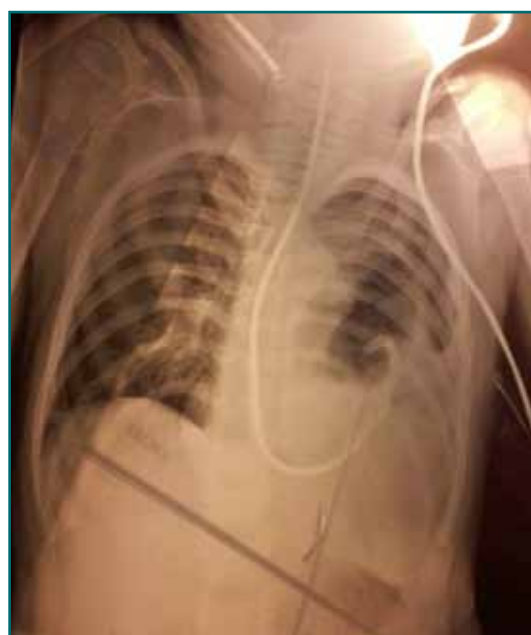
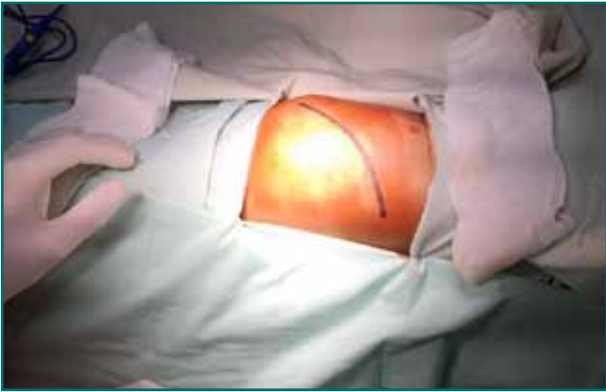
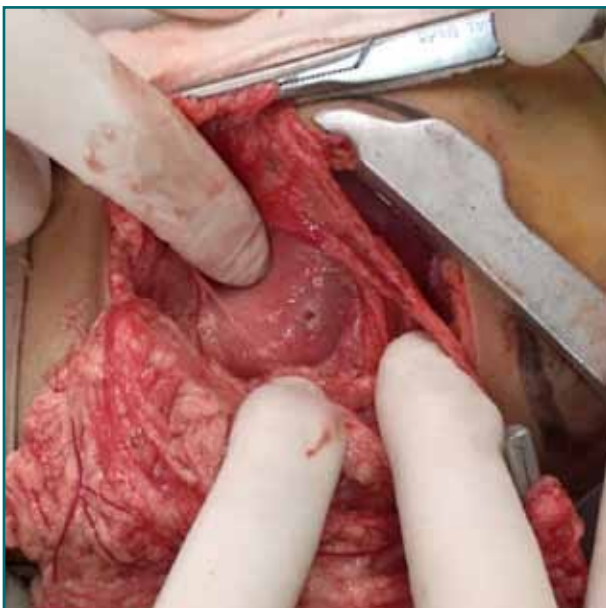Figura 2. Radiografía de tórax. Se observa la sonda nasogástrica contrastada en el tórax.



**Figura 3.** Toracotomía.



**Figura 4.** Presencia de vísceras abdominales en el tórax.



**Figura 5.** Perforación gástrica.

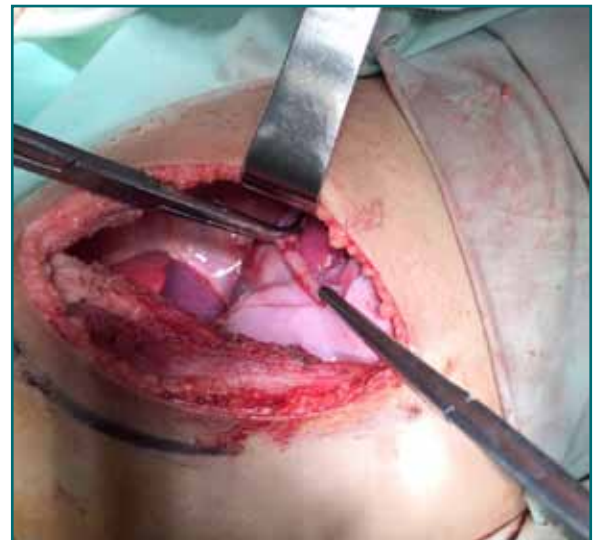### *Intervención quirúrgica*

se practica toracotomía izquierda, se constata epiplón, estómago y bazo en tórax acompañado de líquido de aspecto gástrico, se toma muestra para cultivo, al examinar se observa perforación en cara posterior, curvatura mayor de estómago (**Figuras 3 a 5**), cierre del mismo en dos planos.

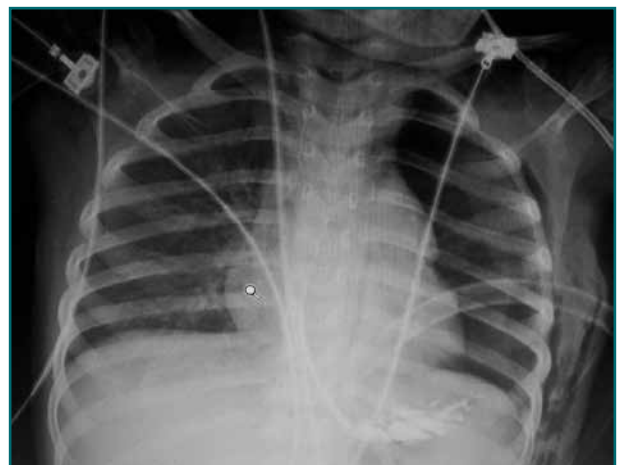Se reintroducen las vísceras al abdomen, presentando el diafragma un defecto en sector posterolateral de cinco centímetros de diámetro aproximadamente.

Se realiza frenorrafia con material irreabsorbible. Se deja drenaje pleural y se cierra la toracotomía (**Figura 6**).

La paciente sale extubada de la sala de quirófano. Se retira sonda nasogástrica y drenaje pleural a las 48 horas (**Figura 7**). Comienza ingesta oral a las 72 horas con buena evolución.



**Figura 6.** Cierre del defecto diafragmático.



**Figura 7.** Radiografía de tórax posoperatoria.

## Discusión

La hernia diafragmática congénita de presentación tardía constituye un desafío diagnóstico para el profesional teniendo en cuenta la variada sintomatología que pueden presentar los pacientes, como disnea, cianosis, tos productiva, vómitos, dolor epigástrico, pirosis, o reflujo gastroesofágico, entre otros<sup>7</sup>. La presentación aguda más común es la provocada por el atrapamiento y

dilatación de la cámara gástrica dentro del tórax, como la del paciente presentado, que evolucionó con dificultad respiratoria y radiológicamente se asumió como neumotórax hipertensivo<sup>8,9</sup>.

Cabe recordar que ante la duda de ciertas imágenes a nivel de tórax es conveniente evaluar radiológicamente también el abdomen ya que nos puede aportar indicios muy útiles antes de tomar una conducta.

## Bibliografía

1. Uribe F, Arango ME. Cirugía Pediátrica. Editorial Universidad de Antioquia. Primera Edición 2006. 307–314.
2. Skari H, Bjornland K, Haugen G. Congenital diaphragmatic hernia: a meta-analysis of mortality factors. *J Pediatr Surg* 2000; 35: 1187-97.
3. Midrion P, Gobbia D, Baldob V, Gamba P. Right congenital diaphragmatic hernia: an 18-year experience. *J Pediatr Surg* 2007; 42: 517–52.
4. Fisher J, Jefferson R, Arkovitz M, Stolar C. Redefining outcomes in right congenital diaphragmatic hernia. *J Pediatr Surg* 2008; 43: 373–9.
5. Bagolan P, Casaccia G, Crescenzi F. Impact of current treatment protocol of outcome of high-risk congenital diaphragmatic hernia. *J Pediatr Surg* 2004; 39: 313- 8.
6. Ashcraft, Cirugía Infantil. Tercera edición. Graham Hill. 2001.
7. Martínez Ferro, M. Neonatología quirúrgica. Grupo Guía. 2004.
8. Díaz Pumará E y Mortarini A. Neumotórax hipertensivo como forma de presentación de una malformación adenomatoidea quística pulmonar. *Arch Arg Pediatr* 2013; 111 (2): 24-7.
9. Ragaldo JF, Navarro Rojas MM. Gastrotórax a tensión como causa de muerte por shock obstructivo. Caso clínico. *Rev Chil Pediatr* 2014; 85 (4). 54-6.

---

Trabajo enviado para evaluación en mayo de 2016.  
Aceptado para publicación en junio de 2016.

Dr. A. Martínez  
Servicio de Cirugía Infantil  
Hospital Naval Pedro Mallo  
Buenos Aires. Argentina



# Índice de autores

Arango Rave MH .....	23	López García LM .....	23
Blanco L .....	5, 11	López S .....	17
Camacho R .....	31	Manrique C .....	17
Chams Anturi A .....	23	Martínez A .....	31
Cohen S .....	5, 11	Romero Espitia W .....	23

# Índice temático

Boca .....	5, 11	Homoinjerto .....	23
Cianoacrilatos .....	5, 11	Neumotórax .....	31
Costilla .....	17	Onfalocele .....	23
Fascia lata .....	23	Trauma .....	5, 11
Férula .....	5, 11	Vértebra .....	17
Hernia diafragmática .....	31		